OEGIT
Österreichische Gesellschaft für Infektionskrankheiten und Tropenmedizin

15. Österreichischer Infektionskongress

INFEKTIOLOGIE VERBINDET

Modernes interdisziplinäres Infektionsmanagement

21. bis 24. März 2023
Hotel Gut Brandlhof, Saalfelden

Information & Anmeldung: **www.oegit.eu**

P R O G R A M M

PROGRAMM



Vorwort

Sehr geehrte Kolleginnen und Kollegen,

im Namen des Vorstandes der Österreichischen Gesellschaft für Infektionskrankheiten und Tropenmedizin (ÖGIT) dürfen wir Sie herzlich zum 15. Österreichischen Infektionskongress einladen.
Thematisch wollen wir auch heuer die Highlights des letzten Jahres, im Rahmen von SOPs Neues in der Therapie und -dauer von häufigen Infektionskrankheiten sowie bei schwierigen Fragestellungen im klinischen Alltag darstellen und aus verschiedenen Blickwinkeln diskutieren. Es werden schwer therapierbare Erreger bzw. Infektionen ebenso erörtert werden, und Expert:innen geben auch Ausblicke auf aktuelle Trends bei Infektionen, Viren, Parasiten und Bakterien, und welche neuen Antiinfektiva zu erwarten sind.
Wir freuen uns weiters auf spannende Fallpräsentationen bei den Postern und in der Grand Round, die unseren infektiologischen Blick auf die Patient:innen sicher weiter schärfen werden. Erstmals möchten wir heuer auch Sie als potentielle Publikumsjoker verstärkt in die Diskussion einbinden.
Auch den Präsentationen der infektiologischen Forschung in Österreich sehen wir gespannt entgegen, und wie jedes Jahr werden die besten fünf Studien in einem eigenen Symposium dargestellt, gemeinsam mit der durch den Infektionspreis gekrönten Arbeit.
Eine besondere Freude ist es uns, Herrn Oliver Gauert, Kurator des Roemer- und Pelizaeus-Museums in Hildesheim, begrüßen zu dürfen, der uns Infektionskrankheiten im Spiegel der Kunst im Verlauf der Jahrhunderte näherbringen wird.

Zahlreiche Workshops zu diagnostischen, therapeutischen und prophylaktischen Aspekten von Infektionen ergänzen das Angebot, sodass für Sie alle auch außerhalb der Symposien das Angebot besteht, Ihr Wissen über spezielle Themen zu vertiefen. Die Industrie bietet ebenfalls neue Informationen sowohl im Rahmen von Workshops als auch durch die Ausstellung an.

Vor diesem Hintergrund freuen wir uns auf den 15. Infektionskongress im Brandlhof mit Ihnen, auf spannende und entspannte Tage mit vielen anregenden Begegnungen und Austausch mit Kolleginnen und Kollegen.
Wir freuen uns auf Sie.

Mit besten Grüßen

Univ.-Prof. Dr. Rosa Bellmann-Weiler
Kongresspräsidentin

Univ.-Prof. Dr. Günter Weiss
Kongresssekretär

Für den Kongress werden 24 Fortbildungspunkte im Rahmen der Diplomfortbildung der ÖÄK anerkannt.

Vorankündigung

16. Österreichischer Infektionskongress
9. bis 12. April 2024
Hotel Gut Brandlhof, Saalfelden

Allgemeines

Wissenschaftlicher Veranstalter
Österreichische Gesellschaft für Infektionskrankheiten und Tropenmedizin – www.oegit.eu

In Kooperation mit
- Österreichische Gesellschaft für Hygiene, Mikrobiologie und Präventivmedizin (ÖGHMP)
- Österreichische Gesellschaft für Medizinische Mykologie (ÖGMM)
- Österreichische Gesellschaft für Tropenmedizin, Parasitologie und Migrationsmedizin (ÖGTPM)
- Österreichische Gesellschaft für Sexually Transmitted Diseases und dermatologische Mikrobiologie (ÖGSTD)
- Österreichische AIDS Gesellschaft (ÖAG)
- Österreichische Gesellschaft für Krankenhaushygiene (ÖGKH)
- Österreichische Gesellschaft für Kinder- und Jugendheilkunde (ÖGKJ)
- Netzwerk ABS-Pharmazeuten, eine Initiative der Krankenhausapothekerinnen Österreichs

ÖGIT-Vorstand

Präsident	Univ.-Prof. Dr. Florian Thalhammer
Vizepräsident	Univ.-Prof. Dr. Günter Weiss
Sekretär	Prim. Priv.-Doz. Dr. Rainer Gattringer
Kassier	Univ.-Prof. Dr. Cornelia Lass-Flörl
	Univ.-Prof. Dr. Rosa Bellmann-Weiler, Univ.-Doz. Ursula Hollenstein, Univ.-Prof. Dr. Robert Krause, Assoz.-Prof. PD Dr. Volker Strenger, Priv.-Doz. Dr. Matthias Vossen PhD, Prim. Univ.-Doz. Dr. Christoph Wenisch, Assoz.-Prof. PD Dr. Ines Zollner-Schwetz, Priv.-Doz. Dr. Alexander Zoufaly

Kongressleitung

Präsidentin	Univ.-Prof. Dr. Rosa Bellmann-Weiler
Sekretär	Univ.-Prof. Dr. Günter Weiss

Sekretariat der ÖGIT
Schloss 4, 2542 Kottingbrunn
Tel.: +43-2252-890040
E-Mail: office@oegit.eu

Kongressbüro
Medical Dialogue
Schloss 4, 2542 Kottingbrunn
Tel.: 0699/11616333
E-Mail: office@medicaldialogue.at

Abstract-Komitee

Prim. Univ.-Prof. Dr. Petra Apfalter	Univ.-Prof. Dr. Cornelia Lass-Flörl
Priv.-Doz. Dr. Christina Bahrs	Assoz.-Prof. PD Dr. Volker Strenger
Univ.-Prof. Dr. Rosa Bellmann-Weiler	Univ.-Prof. Dr. Florian Thalhammer
Prim. Priv.-Doz. Dr. Rainer Gattringer	Priv.-Doz. Dr. Matthias Vossen
Dr. Rainer Hartl	Univ.-Prof. Dr. Günter Weiss
Univ.-Doz. Dr. Ursula Hollenstein	Prim. Univ.-Doz. Dr. Christoph Wenisch
Dr. Jan Marco Kern	Univ.-Prof. Dr. Birgit Willinger
Univ.-Prof. Dr. Robert Krause	Assoz.-Prof. PD Dr. Ines Zollner-Schwetz

Registraturzeiten

Dienstag	21. März 2023		15:30 – 21:30
Mittwoch	22. März 2023	08:00 – 12:00	15:00 – 17:00
Donnerstag	23. März 2023	08:00 – 12:00	15:00 – 17:00
Freitag	24. März 2023	08:00 – 10:00	

Dienstag, 21. März 2023

ÖGKJ Arbeitsgruppe Infektiologie der Österreichischen Gesellschaft für Kinder- und Jugendheilkunde

Kinderinfektiologie

Teilnehmer*innen des ÖIK sind herzlich willkommen!

Pädiatrisch-infektiologischer Nachmittag 2023
Veranstaltet von der AG Infektiologie der Österreichischen Gesellschaft für Kinder- und Jugendheilkunde
www.kinderinfektiologie.at
Vorsitz: Volker Strenger (Graz), Daniela Kohlfürst (Graz)

13:30 – 15:00 Multisystem Inflammatory Syndrome in Children (MIS-C) nach COVID-19 und andere Hyperinflammationssyndrome bei Kindern und Jugendlichen
Ariane Biebl (Linz)

Rhinitis bis Bronchiolitis – respiratorische Infektionen bei Kindern
Volker Strenger (Graz)

Blutkultur-Diagnostik bei Kindern
Roman Crazzolara (Innsbruck)

Fallpräsentation/-Diskussion

15:00 – 15:20 Pause

15:20 – 16:30 Pädiatrische Migrationsmedizin
Florian Götzinger (Wien)

Zwei auf einen Streich: Impfungen in der Schwangerschaft
Angelika Berger (Wien)

Fallpräsentation/-Diskussion
Teil 1: Franziska Leeb (Wien)
Teil 2: Maria Rothensteiner (Wien)

16:30 Ende der Sitzung

3 DFP-Punkte

Mit freundlicher Unterstützung

Angelini Pharma, ASTRO PHARMA, BIOMÉRIEUX, INFECTOPHARM Wissen wirkt., MSD, Pfizer, sanofi

Die Teilnahme am Pädiatrisch-infektiologischen Nachmittag 2023 ist kostenlos. Um Anmeldung wird gebeten unter: www.kinderinfektiologie.at. Kurzentschlossene sind jedoch auch willkommen und werden nicht abgewiesen. Mitglieder der ÖGKJ können sich unter www.oegit.eu mit einer reduzierten Teilnahmegebühr für den 15. ÖIK registrieren.

teva

Colistin® ratiopharm®
Trockenstechampullen mit Lösungsmittel
Umfassende Therapie bei
Pseudomonas aeruginosa

Laura geht
ihren Weg,
Teva Respiratory
begleitet sie.

Colistin ratiopharm – Trockenstechampullen mit Lösungsmittel
Qualitative und quantitative Zusammensetzung: 1 Trockenstechampulle enthält 78.74 mg (1.000.000 I.E.) Colistimethat-Natrium entsprechend 33.3 mg Colistin. **Anwendungsgebiete:** *Systemisch*: Colistin ratiopharm parenteral angewendet ist bei Erwachsenen, Jugendlichen und Kindern, einschließlich Neugeborener, zur Behandlung schwerer, durch bestimmte aerobe gramnegative Erreger verursachter Infektionen indiziert, sofern für die Patienten nur begrenzte Therapieoptionen zur Verfügung stehen (siehe Abschnitte 4.2, 4.4, 4.8 und 5.1 der Fachinformation). *Aerosoltherapie*: Colistin ratiopharm als Aerosoltherapie ist bei Erwachsenen, Jugendlichen und Kindern mit zystischer Fibrose zur Behandlung chronischer pulmonaler Infekte indiziert, die durch Pseudomonas aeruginosa verursacht werden (siehe Abschnitt 5.1 der Fachinformation). Die offiziellen Richtlinien zur sachgemäßen Anwendung von Antibiotika sind zu beachten. **Gegenanzeigen:** *Colistin darf nicht angewendet werden bei*: Überempfindlichkeit gegen Colistin, andere Polmyxine oder einen der genannten sonstigen Bestandteile; Frühgeborene. *Zusätzliche Gegenanzeigen bei systemischer Anwendung*: Schwere kardiogene Ödeme; die intravenöse Injektion ist kontraindiziert, da Konzentrationsspitzen eine neuromuskuläre Blockade mit Atemlähmung auslösen können. **Pharmakotherapeutische Gruppe:** Antibiotika zur systemischen Anwendung, andere Antibiotika, Polymyxine; ATC-Code: J01XB01. **Liste der sonstigen Bestandteile:** Lösungsmittel: Natriumchloridlösung. **Art und Inhalt des Behältnisses:** Das Pulver befindet sich in einer Glasampulle der hydrolytischen Klasse III, das Lösungsmittel in einer Glasampulle der hydrolytischen Klasse I. Die Pulver-Trockenstechampulle ist mit einem Chlorobutylgummistopfen verschlossen. 10 Trockenstechampullen + 10 Lösungsmittelampullen; 60 Trockenstechampullen + 60 Lösungsmittelampullen; 100 Trockenstechampullen + 100 Lösungsmittelampullen. Es werden möglicherweise nicht alle Packungsgrößen in den Verkehr gebracht. **Inhaber der Zulassung:** TEVA B.V., Swensweg 5, 2031 GA Haarlem, Niederlande, Tel. Nr.: +43/1/97007-0, Fax-Nr.: +43/1/97007-66, e-mail: info@ratiopharm.at. **Rezeptpflicht/Apothekenpflicht:** Rezept- und apothekenpflichtig, wiederholte Abgabe verboten. **Stand der Information:** 11/2020

Weitere Hinweise zu Warnhinweisen und Vorsichtsmaßnahmen für die Anwendung, Wechselwirkungen mit anderen Mitteln, Nebenwirkungen und zutreffendenfalls Angaben über die Gewöhnungseffekte sind der veröffentlichten Fachinformation zu entnehmen.

COL-AT-00006

Dienstag, 21. März 2023

17:30 **Eröffnung des Kongresses**
R. Bellmann-Weiler, F. Thalhammer

17:45 – 19:00 **Symposium 1**
SOPs I die häufigsten Krankheitsbilder – Neues in der Therapie
Vorsitz: R. Bellmann-Weiler, G. Weiss

CAP, HAP, VAP
C. Wenisch (Wien)

UTI
I. Zollner-Schwetz (Graz)

SAB
B. Grabein (München)

19:00 – 20:00 **Eröffnungsvortrag**
Vorsitz: R. Bellmann-Weiler, G. Weiss

Von der Antike bis zur Corona-Pandemie – Infektionskrankheiten im Spiegel der Kunst
O. Gauert (Hildesheim)

ab 20:00 **Get-together**

VERDACHT AUF CRE-KPC?
TREFFEN SIE DIE RICHTIGE WAHL.[1,2]

VABOREM® – die Fix-Kombination aus Meropenem und Vaborbactam.[3]
Der erste Bor-basierte β-Lactamase Inhibitor mit Hemmwirkung gegenüber KPC zur Therapie von CRE-Infektionen.[1,2]

Fachkurzinformationen siehe Seite 36.

CRE: Carbapenem-resistente Enterobakterien | KPC: Klebsiella-pneumoniae-Carbapenemase

1. Wunderink_Infect Dis Ther_2018;7:439-455 | **2.** Bassetti M, et al.: A Post Hoc Analysis. Adv Ther. 2019 May 16. | **3.** VABOREM® Fachinformation

AT-VAB-12-10-2020

Mittwoch, 22. März 2023

7:30–8:30 **Frühstücksworkshop**
Impfung gegen Dengue – ein Ende des Schreckens?
U. Hollenstein (Wien)

Mit freundlicher Unterstützung Takeda

8:30–9:45 **Symposium 2**
Highlights 2022–2023
Vorsitz: B. Grabein, F. Thalhammer

Infektiologie
G. Weiss (Innsbruck)

Mikrobiologie und Krankenhaushygiene
A. Grisold (Graz)

Tropenmedizin
U. Hollenstein (Wien)

9:45–10:15 Pause – Besuch der Poster- und Industrieausstellung

10:15–11:30 **Pro/Contra-Sitzung 1**
Vorsitz: A. Grisold, C. Wenisch

Enterokokken
Monotherapie: B. Grabein (München)
Kombinationstherapie: F. Thalhammer (Wien)

Drug Monitoring bei Antibiotikatherapie
JA: M. Zeitlinger (Wien)
NEIN: I. Zollner-Schwetz (Graz)

valneva

ENCEPUR® KANN BEIM SCHUTZ VOR FRÜHSOMMER-MENINGOENZEPHALITIS (FSME) HELFEN!

ENCEPUR® BIETET VERSCHIEDENE IMPFSCHEMATA, UM INDIVIDUELLEN UND FAMILIÄREN BEDÜRFNISSEN GERECHT ZU WERDEN.[1,2]

Encepur®
Flexibler FSME-Schutz

Encepur® Kinder (0,25 ml) ist zur aktiven Immunisierung von Kindern ab dem vollendeten 1. Lebensjahr und bis zum Ende des 12. Lebensjahrs gegen Frühsommer-Meningoenzephalitis (FSME) indiziert.[1]

Encepur® Erwachsene (0,5 ml) ist zur aktiven Immunisierung von Personen ab 12 Jahren gegen Frühsommer-Meningoenzephalitis (FSME) indiziert.[2]

Fachkurzinformationen siehe Seite 34.

1) Aktuelle Fachinformation für Encepur® Kinder.
2) Aktuelle Fachinformation für Encepur® Erwachsene

www.valneva.at

AT-EC-2200017 | 22-DEZ-2022

Mittwoch, 22. März 2023

Handschuhe:
Nutzen: O. Assadian (Wr. Neustadt)
Risiko: C. Lass-Flörl (Innsbruck)

11:30–12:00 Pause – Besuch der Poster- und Industrieausstellung

12:00–13:15 **Symposium 3**
Programm siehe Seite 19
Mit freundlicher Unterstützung MSD

13:15–14:15 Mittagspause

14:15–15:15 **Workshops I–V**

WS 1 Fieber unbekannter Genese
S. Koppelstätter (Innbruck)

WS 2 STI und Orthopoxviren
G. Stary (Wien)

WS 3 Gewebegängigkeit von Antibiotika und Bedeutung für die Therapie
O. Janata (Wien)

WS 4 1 x 1 des Managements der Sepsis
E. Schaden (Wien)

WS 5 Oral is equal
M. Karolyi (Wien)

Mit freundlicher Unterstützung MENARINI

CRESEMBA®
(ISAVUCONAZOL)

EIN LICHTBLICK

für Ihre Patient*innen mit invasiver Aspergillose oder Mukormykose*

- **Weniger Arzneimittelinteraktionen†**
  verglichen mit anderen Azolen[1]
- **Bessere Verträglichkeit**
  im Vergleich zu Voriconazol[2]
- **Niereninsuffizienz:**
  keine Dosisänderung notwendig
- **Aktuelle Leitlinien Empfehlungen:**
  Von ECIL-6‡, ESCMID' und AGHIO¶ zur Behandlung von invasiven Aspergillosen mit AI empfohlen[3-5]

Die häufigsten Nebenwirkungen von CRESEMBA® sind erhöhte Leberwerte, Übelkeit und Erbrechen.

* Bei Mukormykose, wenn eine Behandlung mit Amphotericin B nicht angemessen ist.

† Die gleichzeitige Anwendung mit Ketoconazol, Hochdosis Ritonavir, starken und mäßig starken CYP3A4/5-Induktoren und die Anwendung bei Patient*innen mit familärem Short-QT-Syndrom ist kontraindiziert. Eine gleichzeitige Anwendung mit schwachen CYP3A4/5-Induktoren sollte vermieden werden, sofern der potenzielle Nutzen nicht gegenüber den Risiken überwiegt.

1 Natesan SK et al. Infect Drug Resist. 2016;9:291–300. **2** Maertens JA et al. Lancet. 2016;387(10020):760–769. **3** Tissot F, et al. Haematologica. 2017;102(3):433–444. **4** A.J. Ullmann et al. Clinical Microbiology and Infection 24 (2018) e1ee38. **5** Ruhnke M et al.Mycoses. 2020 Jul;63(7):653-682.

‡ Bei Leukämie und stammzellentransplantierten Patient*innen | ' Bei neutropenischen Patient*innen mit pulmonaler invasiver Aspergillose | ¶ bei Krebspatient*innen

Pfizer www.pfizer.at | www.pfizermed.at

Medieninhaber:
Pfizer Corporation Austria GmbH, Wien
PP-CRB-AUT-0147/12.2021

Mittwoch, 22. März 2023

15:15 – 17:15 **CLINICAL GRAND ROUNDS: 5 Fälle**
Moderation: C. Wenisch (Wien)

Diskutanten: S. Koppelstätter, M. Vossen, R. Gattringer, I. Zollner-Schwetz

15:15 – 15:39 E. König (Graz)
15:39 – 16:03 S. Hofer (Innsbruck)
16:03 – 16:27 J. Zobel (Graz)
16:27 – 16:51 R. Haberl (Wien)
16:51 – 17:15 L. Kriegl (Graz)

17:15 – 17:45 Pause – Besuch der Poster- und Industrieausstellung

17:45 – 19:00 **Symposium 4**
Virale respiratorische Infektionen
Vorsitz: B. Parschalk, O. Janata

COVID-19 & andere Coronaviren
R. Krause (Graz)

Influenza
M. Redlberger-Fritz (Wien)

RSV
V. Strenger (Graz)

Nicht nur einfach.
Einfach genial.

Savanna®

Echte „Sample to Result"
Multiplex RT-PCR
in unter 25 Minuten.

ERFAHREN
SIE HIER
MEHR

Sample-in,
Result-out.

QuidelOrtho®

AD2038200DE00

Mittwoch, 22. März 2023

19:00–19:30 **Impromptu Glycylcycline**
Vorsitz: R. Gattringer

Eravacyclin – ein neues Familienmitglied
F. Thalhammer (Wien)

Mit freundlicher Unterstützung ASTRO PHARMA

19:30–20:00 ÖGIT-Mitgliederversammlung

ab 20:00 **Gemeinsames Abendessen**
für alle KongressteilnehmerInnen im Brandlhof

ZERBAXA®

Jetzt wieder erhältlich!

Bekämpfen Sie die Ursache

- Im Krankenhaus erworbene Pneumonie, einschließlich beatmungsassoziierte Pneumonie
- Komplizierte Harnwegsinfektion, akute Pyelonephritis
- Komplizierte intraabdominelle Infektion

ZERBAXA®
Ceftolozan/Tazobactam
zur Infusion (1,5 g)

Vor Verschreibung beachten Sie bitte die vollständige aktuelle Fachinformation.

Fachkurzinformationen siehe Seite 37.

MSD

Merck Sharp & Dohme Ges.m.b.H., THE ICON VIENNA, Wiedner Gürtel 9–13, 1100 Wien

© Merck Sharp & Dohme Ges.m.b.H, Wien. Alle Rechte vorbehalten. Verlags- und Herstellungsort: Wien. Medieninhaber und Herausgeber: Merck Sharp & Dohme Ges.m.b.H.

AT-ZER-00059, erstellt Februar 2022

Mittwoch, 22. März 2023

12:00–13:15 **Symposium 3**
Prophylaxe aktueller denn je
Vorsitz: F. Thalhammer, G. Weiss

Pneumokokkenimpfung
V. Strenger (Graz)

Impfung gegen Humanes Papillomavirus
A. Handisurya (Wien)

COVID-19-Impfung
G. Weiss (Innsbruck)

Mit freundlicher Unterstützung

MSD

▼QDENGA® –

DIE ERSTE REISEIMPFUNG ZUR PRÄVENTION VON DENGUE-FIEBER

Qdenga®
Dengue-Fieber tetravalenter Impfstoff (lebend, attenuiert)

- **80,2 % Gesamtwirksamkeit** *,1–3 und 90,4 % Reduktion der Hospitalisierung #,2–4
- **Nachweislich 4,5 Jahre Wirksamkeit** nach der 2. Impfung 2,3
- **Allgemein gute Verträglichkeit** §,2,3

DAMIT AUS REISEFIEBER KEIN DENGUE-FIEBER WIRD

* Schutz vor virologisch bestätigtem Dengue-Fieber, unabhängig vom Dengue-Serotyp, Serostatus oder Schweregrad (basierend auf der Auswertung der 12-Monats-Follow-up-Daten nach der zweiten Dosis in Probanden von 4 bis 16 Jahren).

\# Bei virologisch bestätigtem Dengue-Fieber (basierend auf der Auswertung der 18-Monats-Follow-up-Daten nach der zweiten Dosis in Probanden von 4 bis 16 Jahren). § Nebenwirkungen traten gewöhnlich innerhalb von 2 Tagen nach der Injektion auf, waren leicht bis mittelschwer und von kurzer Dauer (1 bis 3 Tage).

1. Biswal, S. et al. NEJM. 2019;381(21):2009–2019. **2.** Tricou, V. et al. präsentiert beim 44th ICMM World Congress on Military Medicine 2022; 5.–9. September 2022; Brüssel, Belgien. **3.** Fachinformation Qdenga®, Stand Dezember 2022. **4.** Biswal, S. et al. Lancet. 2020;395:1423–1433.

Fachkurzinformationen siehe Seite 31.

C-APROM/AT/QDE/0010; 02/2023

Takeda Pharma Ges.m.b.H.
EURO PLAZA, Gebaude 3, Technologiestrasse 5
A-1120 Wien
www.takeda.at

Takeda

Donnerstag, 23. März 2023

8:15–8:45 **Guten Morgen!**
Inflation führt zu Infektionen
O. Janata (Wien)

8:45–10:00 **Symposium 5**
Emerging Infections in Europa
Vorsitz: T. Valentin, M. Vossen

Neue Virusinfektionen im Fokus
S. Tobudic (Wien)

Autochthone Tropeninfektionen
A. Schroll (Innsbruck)

Tierische Parasiten
J. Walochnik (Wien)

10:00–10:30 Pause – Besuch der Poster- und Industrieausstellung

10:30–11:45 **Pro/Contra-Sitzung 2**
Vorsitz: G. Fritsche, C. Lass-Flörl

Isolation bei Infektion (maximale Hygienemaßnahmen für alle?)
JA: C. Lass-Flörl (Innsbruck)
NEIN: A. Grisold (Graz)

Sind Antikörpertiter hilfreich zur Einschätzung des Infektionsrisikos?
PRO: R. Gattringer (Wels)
CONTRA: I. Theurl (Innsbruck)

Fetcroja®
cefiderocol

Setzen Sie bereits aufs richtige Pferd?

Das Trojanische Pferd unter den Antibiotika

zur Behandlung von Infektionen durch aerobe gramnegative Erreger, wenn nur begrenzte Behandlungsmöglichkeiten zur Verfügung stehen[1]

SHIONOGI

1 Shionogi. Fachinformation Fetcroja®.

Abgekürzte Verschreibungsinformation für Fetcroja® 1 g Pulver für ein Konzentrat zur Herstellung einer Infusionslösung – Wirkstoff: Cefiderocol - bitte konsultieren Sie v. d. Verschreibung d. vollständige Fachinformation. Zusammensetzung: 1 Durchstechfl. enth. Cefiderocolsulfattosilat entspr. 1 g Cefiderocol. **Sonstige Bestandteile:** Saccharose, Natriumchlorid (7,64 mmol, etwa 176 mg), Natriumhydroxid. Anwendungsgebiete: Behandl. v. Infektionen bei Erwachsenen durch aerobe gramnegative Erreger, wenn nur begrenzte Behandlungsmöglichkeiten zur Verfügung stehen. **Gegenanzeigen:** Überempfindlichkeit gg. den Wirkstoff, einen d. sonstigen Bestandteile, od. Cephalosporin-Antibiotika; schwere Überempfindlichkeit (z.B. anaphylaktische Reaktion, schwere Hautreaktion) gg. andere Arten von Betalactam-Antibiotika (z.B. Penicilline, Monobactame od. Carbapeneme). **Nebenwirkungen:** Häufig: Candidiasis, einschließl. orale Candidose, vulvovaginale Candidose, Candida i. Urin u. Candida-Infektion, Clostridioides difficile-Kolitis, einschließl. pseudomembranöse Kolitis u. Clostridioides difficile-Infektion, Husten, Diarrhö, Übelkeit, Erbrechen, Ausschlag, einschließl. makulöser Ausschlag, Ausschlag makulo-papulös, erythematöser Hautausschlag u. Medikamentenausschlag, Reaktion a. d. Infusionsstelle, einschließl. Schmerzen a. d. Infusionsstelle, Erythem a. d. Infusionsstelle u. Phlebitis a. d. Injektionsstelle, Alaninaminotransferase, Gamma-Glutamyltransferase u./od. Aspartataminotransferase erhöht, Leberfunktion anormal, einschließl. Leberfunktionstest erhöht, Leberenzym u./od. Transaminasen erhöht und Leberfunktionstest anormal, Kreatinin im Blut erhöht. Gelegentl.: Überempfindlichkeit, einschließl. Hautreaktionen u. Pruritus, Harnstoff im Blut erhöht. Nicht bekannt: Neutropenie. **Pharmakotherapeutische Gruppe:** Antibiotika zur systemischen Anwendung. ATC-Code: J01DI04. **Verschreibungspflichtig bzw. rezept- und apothekenpflichtig. Z.Nr.:** EU/1/20/1434/001. Weitere Angaben zu Dosierung, Fertilität, Schwangerschaft und Stillzeit, Nebenwirkungen, Wechselwirkungen und zu besonderen Warnhinweisen und Vorsichtsmaßnahmen für die Anwendung sind der „Austria-Codex-Fachinformation" zu entnehmen.

Zulassungsinhaber: Shionogi B.V., Kingsfordweg 151, 1043GR Amsterdam, Niederlande. Weitere Informationen zu Fetcroja 1 g Pulver für ein Konzentrat zur Herstellung einer Infusionslösung erhalten Sie bei Shionogi GmbH, Berlin, Deutschland, Tel.: +49 (0) 30 2062 980 66.

Stand d. Information: August 2022.

Donnerstag, 23. März 2023

Infektiologisches Konsilium immer am Krankenbett?
PRO: H. Laferl (Wien)
CONTRA: M. Vossen (Wien)

11:45 – 12:15 Pause – Besuch der Poster- und Industrieausstellung

12:15 – 13:45 **Infektiologische Forschung in Österreich**
Präsentation und Moderation: G. Weiss (Innsbruck)

Die fünf besten eingereichten Studienabstracts
12:15 – 12:30 L. Lanser (Innsbruck)
12:30 – 12:45 C. Zurl (Graz)
12:45 – 13:00 P. Grubwieser (Innsbruck)
13:00 – 13:15 M. Staudacher (Wien)
13:15 – 13:30 M. Nagl (Innsbruck)

Österreichischer Infektionspreis 2023
13:30 – 13:45 Präsentation der prämierten Arbeit
M. Bermejo-Jambrina (Innsbruck)

13:45 – 14:30 Mittagspause

14:30 – 15:45 **Symposium 6**
SOPs II – die häufigsten Krankheitsbilder – Neues in der Therapie
Vorsitz: R. Gattringer, M. Zeitlinger

Intraabdominelle Infektionen (chirurgische Infektionen: Appendizitis, Cholecystitis, Peritonitis und Pankreatitis)
T. Valentin (Graz)

JETZT NEU!
Indikationserweiterung
Xydalba ist ab 3 Monaten zugelassen[2]

Xydalba®
dalbavancin

@home
@once[1]

Xydalba® (Dalbavancin), ein **Lipoglykopeptid-Antibiotikum**, ist für die Behandlung von akuten bakteriellen Haut- und Weichgewebeinfektionen (ABSSSI) bei Erwachsenen und pädiatrischen Patient:innen ab 3 Monaten indiziert.[2]

Die allgemein anerkannten Richtlinien für den angemessenen Gebrauch von antibakteriellen Wirkstoffen sind zu berücksichtigen.[2]

Der Einsatz eines lang wirksamen Antibiotikums bei hospitalisierten Patient:innen mit ABSSSI kann die Zeit bis zur Entlassung verkürzen.[1] Dalbavancin wird Erwachsenen entweder als einmalige Infusion in Höhe von 1.500 mg oder aufgeteilt auf zwei Infusionen, 1.000 mg gefolgt von einer zweiten Dosis in Höhe von 500 mg eine Woche später, verabreicht. Bei Kindern und Jugendlichen ab 6 bis unter 18 Jahren ist die empfohlene Dosis für Dalbavancin eine Einzeldosis von 18mg/kg (max. 1.500 mg). Bei Kleinkindern und Kindern ab 3 Monaten bis unter 6 Jahren ist die empfohlene Dosis eine Einzeldosis von 22,5 mg/kg (max. 1.500 mg).[2]

Fachkurzinformationen siehe Seite 37.

Referenzen: **1** McCarthy MW et al. Infect Dis Ther. 2020;9(1):53-67. **2** Fachinformation Xydalba, Stand Dezember 2022.

AbbVie Deutschland GmbH & Co. KG. ist der Zulassungsinhaber von Xydalba (Dalbavancin), welches von Angelini Pharma S.p.A. in dessen Gebieten vertrieben wird.

XY_15632_23122022

Angelini Pharma

Donnerstag, 23. März 2023

Device- und Protheseninfektionen
F. Thalhammer (Wien)

Schwere Haut- und Weichteilinfektionen
H. Burgmann (Wien)

15:45–16:45 Workshops VI–X

WS 6 Bakterielle Resistenzmechanismen
M. Karolyi (Wien)

WS 7 Reisemedizinische Beratung: Welche Impfungen? Was soll mit in den Koffer?
U. Hollenstein (Wien)

WS 8 Meine spannendsten Fälle
H. Laferl (Wien)

WS 9 Irreführung durch (falsche) mikrobiologische Befunde anhand von Fallbeispielen
R. Gattringer (Wels)

WS 10 Screening und synergistische Gegenstrategien

Screening als Therapieoptimierung
F. Thalhammer (Wien)

Synergistische Gegenstrategie zur MRGN-Therapieoptimierung
O. Janata (Wien)

Mit freundlicher Unterstützung SHIONOGI

ZERBAXA® Ceftolozan und Tazobactam zur Injektion (1,5 g)
RECARBRIO® (Imipenem, Cilastatin, Relebactam) zur Herstellung einer Infusionslösung

Bekämpfen Sie die Ursache – mit ZERBAXA® …

- Im Krankenhaus erworbene Pneumonie, einschließlich beatmungsassoziierte Pneumonie
- Komplizierte Harnwegsinfektionen, akute Pyelonephritis
- Komplizierte intraabdominelle Infektionen

… und RECARBRIO®.

- Im Krankenhaus erworbene Pneumonie (HAP), einschließlich beatmungsassoziierte Pneumonie (VAP)
- Infektionen mit aeroben Gram-negativen Erregern bei erwachsenen Patienten mit begrenzten Therapieoptionen

Vor Verschreibung beachten Sie bitte die aktuellen, vollständigen Fachinformationen.

Fachkurzinformationen siehe Seite 36.

MSD
Merck Sharp & Dohme Ges.m.b.H. THE ICON VIENNA, Wiedner Gürtel 9–13, 1100 Wien.
© Merck Sharp & Dohme Ges.m.b.H, 1220 Wien. Alle Rechte vorbehalten. AT-ZER-00080. Erstellt: August 2022.

Donnerstag, 23. März 2023

16:45–18:00 Symposium 7
Womit müssen wir rechnen?
Vorsitz: H. Burgmann, A. Zoufaly

Neue Antibiotika in der Pipeline
M. Zeitlinger (Wien)

Wiederkehr der alten Bekannten
M. Traugott (Wien)

Neue Impfungen und Impfstoffe
U. Wiedermann-Schmidt (Wien)

18:00–20:00 Posterbegehung (mit Brezeln und Bier)
Moderation: T. Valentin, G. Weiss

ab 20:00 Gemeinsames Abendessen
für alle KongressteilnehmerInnen im Brandlhof
mit feierlicher Vergabe

- der Poster- & Präsentationspreise 2023
- des Österreichischen Infektionspreises 2023

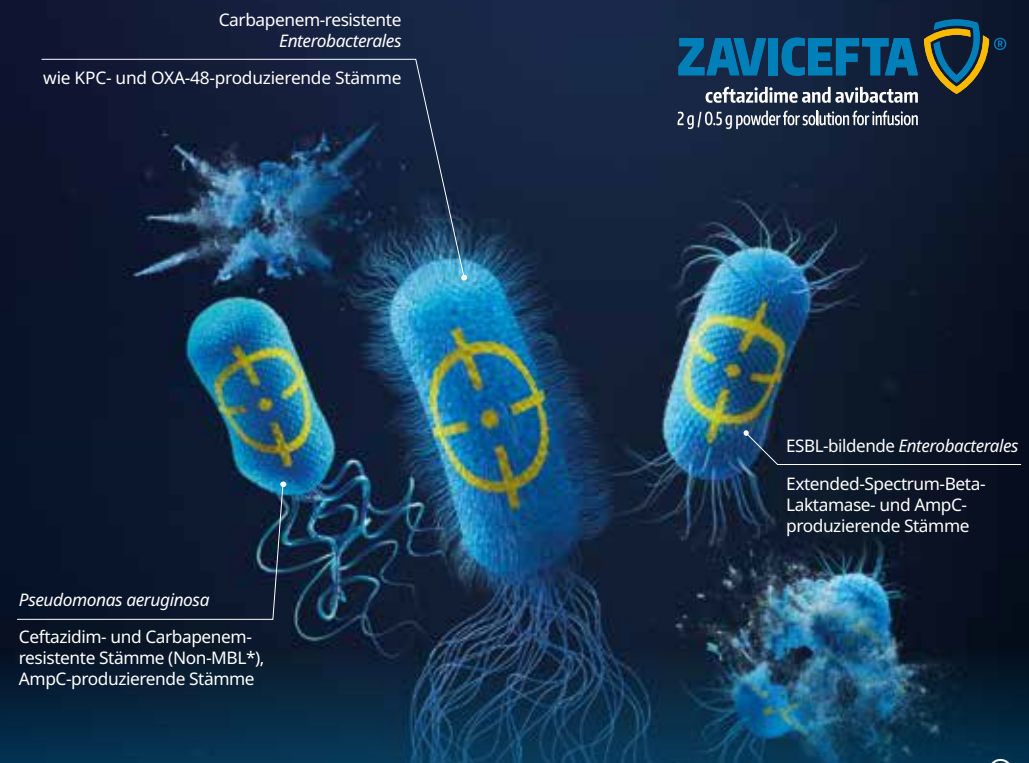

Entschlossen Handeln mit ZAVICEFTA®

Gezielte Wirksamkeit gegen ein breites Spektrum multiresistenter gram-negativer Erreger[1–3]

ZAVICEFTA® wird angewendet bei Erwachsenen und pädiatrischen Patient*innen ab einem Alter von 3 Monaten zur Behandlung von:

- Komplizierten intraabdominellen Infektionen (cIAI)
- Komplizierten Harnwegsinfektionen (cUTI), einschließlich Pyelonephritis
- Nosokomialen Pneumonien (HAP), einschließlich beatmungsassoziierten Pneumonien (VAP)
- Infektionen aufgrund aerober gram-negativer Erreger bei Patient*innen mit begrenzten Behandlungsoptionen

ZAVICEFTA® ist auch indiziert für die Behandlung von erwachsenen Patient*innen mit Bakteriämie im Zusammenhang oder bei vermutetem Zusammenhang mit cIAI, cUTI, einschließlich Pyelonephritis und HAP/VAP.

Die häufigsten Nebenwirkungen bei ZAVICEFTA® waren ein positiver direkter Coombs-Test, Übelkeit und Diarrhö. Übelkeit und Diarrhö waren üblicherweise von leichtem bis mäßigem Schweregrad.

Die offiziellen Richtlinien für den angemessenen Gebrauch von antibakteriellen Wirkstoffen sind zu berücksichtigen.[1]

* Avibactam hemmt keine Enzyme der Ambler Klasse B (Metallo-ß-Laktamasen) und nur einige Enzyme der Klasse D.

Referenzen: 1. Aktuelle ZAVICEFTA® Fachinformation. **2.** Mazuski JE, et al. Clin Infect Dis 2016;62:1380–9. **3.** Liscio JL, et al. Int J Antimicrob Agents 2015;46:266–71.

Abkürzungen: cIAI, komplizierte intraabdominelle Infektionen; **cUTI,** komplizierte Harnwegsinfektionen; **ESBL**, Extended-Spectrum-β-Laktamase; **HAP,** Nosokomiale Pneumonie; **KPC,** *Klebsiella pneumoniae* Carbapenemase; **MBL**, Metallo-ß-Laktamasen; **OXA,** Oxacillinase; **VAP,** beatmungsassozierte Pneumonie.

Fachkurzinformationen siehe Seite 37.

Pfizer **www.pfizer.at | www.pfizermed.at**

Medieninhaber:
Pfizer Corporation Austria GmbH, Wien
PP-ZVA-AUT-0117/03.2022

Freitag, 24. März 2023

7:30–8:30 **Frühstücksworkshop**

Mosquito-borne diseases
U. Hollenstein (Wien)

Mit freundlicher Unterstützung valneva

8:30–9:45 **Symposium 8**
Epidemiologie, Klinik, Diagnostik und Therapie von Mykobakteriosen
Vorsitz: T. Valentin, J. Walochnik

Tuberkulose
A. Zoufaly (Wien)

Atypische Mykobakteriose-NTM
H. Salzer (Linz)

Lepra
A. Grisold (Graz)

9:45–10:15 Pause – Besuch der Poster- und Industrieausstellung

10:15–11:30 **Symposium 9**
Der schwierige Erreger – empirische und gezielte Therapie
Vorsitz: P. Starzengruber, R. Gattringer

Resistente Candida in verschiedenen Kompartmenten
C. Lass-Flörl (Innsbruck)

OEGIT
Österreichische Gesellschaft für Infektionskrankheiten und Tropenmedizin

16. Österreichischer Infektionskongress

SECRETS & PEARLS

Von großen Seuchen und kleinen Erregern

9. bis 12. April 2024 | Brandlhof | Saalfelden

in Zusammenarbeit mit

ÖGMM · ÖGTPM · ÖAG · ÖGKH · ÖGKJ

und dem **Netzwerk ABS-Pharmazeuten Austria**

Information & Anmeldung: www.oegit.eu

Freitag, 24. März 2023

Bakterien und Pilze im ZNS
E. Schmutzhard (Innsbruck)

Multiresistente Gram-negative Infektionen
M. Vossen (Wien)

11:30–12:45 Symposium 10
Spezielle Infektionen
Vorsitz: R. Bellmann-Weiler, V. Strenger

Echinokokken
W. Höpler (Wien)

Infektionen bei Transplantierten
G. Fritsche (Innsbruck)

Kinder stecken Erwachsene an
F. Götzinger (Wien)

12:45–12:50 Verabschiedung und Ausblick 2024
R. Bellmann-Weiler, U. Hollenstein, F. Thalhammer

12:50 Ende des Kongresses

Allgemeine Tagungsinformationen

Tagungsgebühren

Reservierungsgebühr für von Sponsoren eingeladenen Personen (kann nicht von Dritten übernommen werden)	€ 175,–
Tagungsgebühr für Mitglieder aller mitveranstaltenden Gesellschaften (siehe Seite 4)	€ 280,–
Tagungsgebühr voller Preis	€ 375,–
Tageskarte	€ 200,–

Anmeldung & Zahlungsmodalitäten

- Mit Ihrer Anmeldung willigen Sie ein, den zum Zeitpunkt des 15. ÖIK 2023 von der ÖGIT für notwendig erachteten Hygienemaßnahmen zu entsprechen. Diese werden spätestens 14 Tage vor Kongressbeginn veröffentlicht und Ihnen zur Kenntnis gebracht.
- Die Anmeldung ist ausschließlich über unsere Homepage www.oegit.eu möglich. Bezahlung vorab nur per Kreditkarte oder Debitcard.

Stornobedingungen für die Tagungsgebühr

- Stornierungen sind schriftlich per E-Mail an das Kongresssekretariat Medical Dialogue zu richten: office@medicaldialogue.at
- Die Durchführung von etwaigen Refundierungen erfolgt nach dem Kongress:
  - Bei Stornierungen bis zum 16. Februar 2023 werden 50% der einbezahlten Gebühr rückerstattet.
  - Bei Stornierungen nach dem 16. Februar 2023: keine Refundierung.
  - COVID-19-Infektionen oder sonstige Erkrankungen werden nicht als Grund für eine kurzfristige kostenlose Stornierung anerkannt.

Wirtschaftlicher Veranstalter

Medical Dialogue GmbH, Schloss 4, 2542 Kottingbrunn

PROGRAMM

Abstract-Einreichungen

Wissenschaftliche Poster- und Präsentationspreise der ÖGIT 2023

Abstract-Einreichungen in Deutsch oder Englisch. Nur elektronisch (www.oegit.eu) eingereichte Abstracts werden akzeptiert.
Einsendeschluss ist der 31. Jänner 2023, 24.00 Uhr

Die Abstracts werden anonymisiert vom Abstract-Komitee bewertet. Über Annahme oder Ablehnung der Abstracts erhalten Sie eine Verständigung per E-Mail. Die fünf besten Abstracts werden zu einer mündlichen Präsentation am Donnerstag, den 23. März 2023 eingeladen. Die Poster- und Präsentationspreise werden auf der Basis des wissenschaftlichen Wertes und der Präsentation vor Ort (Vortrag oder Poster) vergeben. Die E-Poster-Begehung findet am 23. März 2023 in der Zeit von 17:45 bis 19:45 Uhr statt. Wir bitten Sie, in dieser Zeit vor Ort zu sein, um Ihr Poster der Kommission vorzustellen und eventuelle Fragen zu beantworten.
Die Prämierung erfolgt am 23. März 2023 am Kongress.

Posterformat: Nur in elektronischer Form. Die technischen Vorgaben sind:

Seitenverhältnis
- 9:16 – Hochformat

Abgabeformat
- Bild mit 1080 x 1920 pixel und 150 dpi Auflösung
- Powerpointslide OHNE Animation
- PDF

Allgemeine Tagungsinformationen

Tagungsort

Hotel Gut Brandlhof • A-5760 Saalfelden • Hohlwegen 4
Tel.: +43 6582 7800-0 • Fax: +43 6582 7800 598
Mail: office@brandlhof.com • www.brandlhof.com

Fachkurzinformationen

CRESEMBA 100 mg Hartkapseln, CRESEMBA 200 mg Pulver für ein Konzentrat zur Herstellung einer Infusionslösung Qualitative und quantitative Zusammensetzung: Hartkapseln: Jede Kapsel enthält 100 mg Isavuconazol (als 186,3 mg Isavuconazoniumsulfat). Pulver für ein Konzentrat zur Herstellung einer Infusionslösung: Jede Durchstechflasche enthält 200 mg Isavuconazol (als 372,6 mg Isavuconazoniumsulfat). Liste der sonstigen Bestandteile: Hartkapseln: Kapselinhalt: Magnesiumcitrat, Mikrokristalline Cellulose, Talkum, Hochdisperses Siliciumdioxid, Stearinsäure. Kapselhülle: Hypromellose, Eisen(III)-oxid (E172) (nur Kapselkörper), Titandioxid (E171), Gellan Gummi, Kaliumacetat, Natriumedetat, Natriumdodecylsulfat. Drucktinte: Schellack, Propylenglycol, Kaliumhydroxid, Eisen(II, III)-oxid (E172). Pulver für ein Konzentrat zur Herstellung einer Infusionslösung: Mannitol, Schwefelsäure (zur pH-Anpassung). Anwendungsgebiete: CRESEMBA wird angewendet zur Behandlung von Erwachsenen mit: - invasiver Aspergillose, - Mukormykose bei Patienten, bei denen eine Behandlung mit Amphotericin B nicht angemessen ist (siehe Abschnitte 4.4 und 5.1 der Fachinformation). Offizielle Leitlinien über die angemessene Anwendung von Antimykotika sind zu berücksichtigen. Gegenanzeigen: Überempfindlichkeit gegen den Wirkstoff oder einen der in Abschnitt 6.1 der Fachinformation genannten sonstigen Bestandteile. Gleichzeitige Anwendung mit Ketoconazol (siehe Abschnitt 4.5 der Fachinformation). Gleichzeitige Anwendung mit hoch-dosiertem Ritonavir (> 200 mg alle 12 Stunden; siehe Abschnitt 4.5 der Fachinformation). Gleichzeitige Anwendung mit starken CYP3A4/5-Induktoren, wie z. B. Rifampicin, Rifabutin, Carbamazepin, lang wirkenden Barbituraten (z. B. Phenobarbital), Phenytoin und Johanniskraut, sowie mit mäßig starken CYP3A4/5-Induktoren wie z. B. Efavirenz, Nafcillin und Etravirin (siehe Abschnitt 4.5 der Fachinformation). Patienten mit familiärem Short-QT-Syndrom (siehe Abschnitt 4.4 der Fachinformation). Pharmakotherapeutische Gruppe: Antimykotika zur systemischen Anwendung, Triazol- und Tetrazol-Derivat, ATC-Code: J02AC05. Inhaber der Zulassung: Basilea Pharmaceutica Deutschland GmbH, Marie-Curie-Straße 8, 79539 Lörrach, Deutschland. Stand der Information: Dezember 2022. Rezeptpflicht/Apothekenpflicht: Rezept- und apothekenpflichtig, wiederholte Abgabe verboten. Angaben zu besonderen Warnhinweisen und Vorsichtsmaßnahmen für die Anwendung, Wechselwirkungen mit anderen Arzneimitteln und sonstigen Wechselwirkungen, Fertilität, Schwangerschaft und Stillzeit und Nebenwirkungen entnehmen Sie bitte der veröffentlichten Fachinformation.

Encepur für Kinder und Erwachsene. Encepur 0,25 ml für Kinder Injektionssuspension in einer Fertigspritze. Encepur 0,5 ml Injektionssuspension in einer Fertigspritze. Zusammensetzung: Encepur Kinder: Eine Impfdosis (0,25 ml) Encepur für Kinder enthält: 0,75 Mikrogramm inaktiviertes FSME-Virus, Stamm K23*, adsorbiert an hydriertem Aluminiumhydroxid (0,15 – 0,20 mg Al3+). Encepur Erwachsene: Eine Impfdosis (0,5 ml) Encepur 0,5 ml enthält: 1,5 Mikrogramm inaktiviertes FSME-Virus, Stamm K23*, adsorbiert an hydriertem Aluminiumhydroxid (0,3 – 0,4 mg Al3+). *Wirtsystem: primäre embryonale Hühnerzellen (PCEC) Sonstige Bestandteile: Trometamol, Saccharose, Natriumchlorid, Wasser für Injektionszwecke, Spuren von Formaldehyd, Chlortetracyclin, Gentamycin und Neomycin und mögliche Reste von Ei- und Hühnerproteinen. Pharmakotherapeutische Gruppe Frühsommer-Meningoenzephalitis Impfstoff (inaktiviert), ATC Code: J07BA01. Anwendungsgebiete: Encepur Kinder: Aktive Immunisierung von Kindern ab dem vollendeten 1. Lebensjahr und bis zum Ende des 12. Lebensjahrs gegen Frühsommer-Meningoenzephalitis (FSME). Die Erkrankung wird durch das FSME-Virus ausgelöst, das durch Zeckenstich übertragen wird. Es sind die aktuellen nationalen Impfempfehlungen zu berücksichtigen. Nach dem vollendeten 12. Lebensjahr ist Encepur 0,5 ml oder ein anderer FSME Impfstoff für Erwachsene zu verwenden. Angezeigt ist die Impfung insbesondere bei Kindern, die sich dauernd oder vorübergehend in FSME-Endemiegebieten aufhalten. Encepur Erwachsene: Aktive Immunisierung von Personen ab 12 Jahren gegen Frühsommer-Meningoenzephalitis (FSME). Die Erkrankung wird durch das FSME-Virus ausgelöst, das durch Zeckenstich übertragen wird. Es sind die aktuellen nationalen Impfempfehlungen zu berücksichtigen. Angezeigt ist die Impfung insbesondere bei Personen, die sich dauernd oder vorübergehend in FSME -Endemiegebieten aufhalten. Gegenanzeigen: Encepur Kinder: Überempfindlichkeit gegen den Wirkstoff oder einen der sonstigen Bestandteile oder gegen die herstellungsbedingten Spuren oder Produktionsrückstände. Kinder mit akuten behandlungsbedürftigen Erkrankungen sollen frühestens 2 Wochen nach Genesung geimpft werden. Eine mit einer Komplikation verlaufene Impfung ist bis zur Klärung der Ursache eine Kontraindikation für eine nochmalige Impfung mit dem gleichen Impfstoff. Dieses gilt insbesondere für Nebenreaktionen, die sich nicht auf die Impfstelle beschränken. Encepur Erwachsene: Überempfindlichkeit gegen den Wirkstoff oder einen der sonstigen Bestandteile oder gegen die herstellungsbedingten Spuren oder Produktionsrückstände. Personen mit akuten behandlungsbedürftigen Erkrankungen sollen frühestens 2 Wochen nach Genesung geimpft werden. Eine mit einer Komplikation verlaufene Impfung ist bis zur Klärung der Ursache eine Kontraindikation für eine nochmalige Impfung mit dem gleichen Impfstoff. Dieses gilt insbesondere für Nebenreaktionen, die sich nicht auf die Impfstelle beschränken. Häufige Nebenwirkungen: Encepur Kinder: Sehr häufig: Kopfschmerzen (bei Kindern ab 3 Jahren); Schläfrigkeit (bei Kindern unter 3 Jahren); Schmerzen am Injektionsort; Fieber (über 38 °C) bei Kindern zwischen 1 und 2 Jahren Häufig: Übelkeit; Gelenksschmerzen; Muskelschmerzen; Rötungen der Haut sowie Schwellung am Injektionsort; Fieber (über 38 °C) bei Kindern von 3 bis 11 Jahren; grippeähnliche Beschwerden (Schwitzen, Fieber, Schüttelfrost) können sich besonders nach der ersten Impfung entwickeln, klingen aber im Allgemeinen innerhalb von 72 Stunden ab; allgemeines Unwohlsein; allgemeines Schwächegefühl Encepur Erwachsene: Sehr häufig: Kopfschmerzen; Muskelschmerzen; Schmerzen am Injektionsort; allgemeines Unwohlsein Häufig: Übelkeit; Gelenksschmerzen; Rötungen der Haut und Schwellung am Injektionsort; Fieber (über 38 °C); grippeähnliche Beschwerden (Schwitzen, Fieber, Schüttelfrost) können sich besonders nach der ersten Impfung entwickeln, klingen aber im Allgemeinen innerhalb von 72 Stunden ab. Weitere Angaben zu Warnhinweisen und Vorsichtsmaßnahmen für die Anwendung, Wechselwirkungen mit anderen Arzneimitteln und sonstigen Wechselwirkungen, Fertilität, Schwangerschaft und Stillzeit und Nebenwirkungen entnehmen Sie bitte der veröffentlichten Fachinformation. Inhaber der Zulassung: Bavarian Nordic A/S; Philip Heymans Allé 3; 2900 Hellerup; Dänemark. Rezeptpflicht/Apothekenpflicht: Rezept- und apothekenpflichtig, wiederholte Abgabe verboten. Zulassungsnummer: Encepur Kinder: 2-00268 Encepur Erwachsene: 2-00236 Stand der Information: Oktober 2020

Paxlovid 150 mg + 100 mg Filmtabletten. Qualitative und quantitative Zusammensetzung: Jede pinkfarbene Filmtablette enthält 150 mg Nirmatrelvir. Jede weiße Filmtablette enthält 100 mg Ritonavir. Sonstiger Bestandteil mit bekannter Wirkung: Jede pinkfarbene 150 mg Filmtablette mit Nirmatrelvir enthält 176 mg Lactose. Liste der sonstigen Bestandteile: Nirmatrelvir Filmtablette Tablettenkern: mikrokristalline Cellulose, Lactose-Monohydrat, Croscarmellose-Natrium, kolloidales Siliciumdioxid, Natriumstearylfumarat. Nirmatrelvir Filmtablette Filmüberzug: Hypromellose (E 464), Titandioxid (E 171), Macrogol (E 1521), Eisen (III)-oxid (E 172). Ritonavir Filmtablette Tablettenkern: Copovidon, Sorbitanlaurat, hochdisperses Siliciumdioxid (E 551), Calciumhydrogenphosphat, Natriumstearylfumarat. Ritonavir Filmtablette Filmüberzug: Hypromellose (E 464), Titandioxid (E 171), Macrogol (E 1521), Hyprolose (E 463), Talkum (E 553b), hochdisperses Siliciumdioxid (E 551), Polysorbat 80 (E 433). Anwendungsgebiete: Paxlovid wird angewendet zur Behandlung einer Coronavirus-Krankheit 2019 (COVID19) bei Erwachsenen, die keine zusätzliche Sauerstoffzufuhr benötigen und ein erhöhtes Risiko haben, einen schweren COVID-19-Verlauf zu entwickeln. Gegenanzeigen: Überempfindlichkeit gegen die Wirkstoffe oder einen der in Abschnitt 6.1 der Fachinformation genannten sonstigen Bestandteile. Die unten aufgeführten Arzneimittel stellen eine Orientierungshilfe dar. Es handelt sich nicht um eine vollständige Liste aller Arzneimittel, die mit Paxlovid kontraindiziert sind. Arzneimittel mit stark CYP3A-abhängiger Clearance, bei denen eine erhöhte Plasmakonzentration mit schwerwiegenden und/oder lebensbedrohlichen Reaktionen einhergeht. α1-Adrenorezeptor-Antagonist: Alfuzosin; Antianginöse Arzneimittel: Ranolazin; Antiarrhythmika: Amiodaron, Dronedaron, Flecainid, Propafenon, Chinidin; Antibiotika: Fusidinsäure; Arzneimittel gegen Krebserkrankungen: Neratinib, Venetoclax; Arzneimittel gegen Gicht: Colchicin; Antihistaminika: Terfenadin; Antipsychotika/ Neuroleptika: Clozapin, Lurasidon, Pimozid, Quetiapin; Arzneimittel zur Behandlung der benignen Prostatahyperplasie: Silodosin; Arzneimittel zur Behandlung von Herz-Kreislauf-Erkrankungen: Eplerenon, Ivabradin; Ergotaminderivate: Dihydroergotamin, Ergometrin, Ergotamin, Methylergometrin; GI-motilitätsmodifizierende Arzneimittel: Cisaprid; Immunsuppressiva: Voclosporin; Lipidsenker: HMG-CoA-Reduktase-Inhibitoren: Lovastatin, Simvastatin; Inhibitoren des Mikrosomalen Triglycerid-Transferproteins (MTTP): Lomitapid; Arzneimittel gegen Migräne: Eletriptan; PDE-5-Inhibitoren: Avanafil, Sildenafil, Tadalafil, Vardenafil; Sedativa/ Hypnotika: Clorazepat, Diazepam, Estazolam, Flurazepam, oral angewendetes Midazolam und Triazolam; Vasopressin-Rezeptor-Antagonisten: Tolvaptan. Arzneimittel, die starke CYP3A-Induktoren sind, bei denen signifikant reduzierte Nirmatrelvir/ Ritonavir-Konzentrationen im Plasma mit einem potenziellen Verlust des virologischen Ansprechens und einer möglichen Resistenzbildung einhergehen können. Antibiotika: Rifampicin; Arzneimittel gegen Krebserkrankungen: Apalutamid; Antikonvulsiva: Carbamazepin, Phenobarbital, Phenytoin; Pflanzliche Arzneimittel: Johanniskraut (Hypericum perforatum). Die Behandlung mit Paxlovid darf nicht unmittelbar nach dem Absetzen von CYP3A4Induktoren begonnen werden, da die Wirkung des kürzlich abgesetzten CYP3A4Induktors verzögert nachlässt (siehe Abschnitt 4.5 der Fachinformation). Für die Festlegung des geeigneten Zeitpunkts für den Beginn einer Paxlovid-Behandlung sollte ein multidisziplinärer Ansatz (z. B. unter Einbeziehung von Ärzten und Fachärzten für klinische Pharmakologie) in Betracht gezogen werden, wobei die verzögert nachlassende Wirkung des kürzlich abgesetzten CYP3AInduktors und die Notwendigkeit, die Paxlovid-Behandlung innerhalb von 5 Tagen nach Symptombeginn zu initiieren, zu berücksichtigen sind. Pharmakotherapeutische Gruppe: Antivirale Mittel zur systemischen Anwendung, Proteasehemmer. ATC-Code: J05AE30. Inhaber der Zulassung: Pfizer Europe MA EEIG, Boulevard de la Plaine 17, 1050 Brüssel, Belgien. Stand der Information: Dezember 2022. Rezeptpflicht/Apothekenpflicht: Rezept- und apothekenpflichtig. Angaben zu besonderen Warnhinweisen und Vorsichtsmaßnahmen für die Anwendung, Wechselwirkungen mit anderen Arzneimitteln und sonstigen Wechselwirkungen, Fertilität, Schwangerschaft und Stillzeit und Nebenwirkungen entnehmen Sie bitte der veröffentlichten Fachinformation.
▼ Dieses Arzneimittel unterliegt einer zusätzlichen Überwachung. Dies ermöglicht eine schnelle Identifizierung neuer Erkenntnisse über die Sicherheit. Angehörige von Gesundheitsberufen sind aufgefordert, jeden Verdachtsfall einer Nebenwirkung zu melden. Hinweise zur Meldung von Nebenwirkungen, siehe Abschnitt 4.8 der Fachinformation.

Qdenga Pulver und Lösungsmittel zur Herstellung einer Injektionslösung in einer Fertigspritze. Dieses Arzneimittel unterliegt einer zusätzlichen Überwachung. Dies ermöglicht eine schnelle Identifizierung neuer Erkenntnisse über die Sicherheit. Angehörige von Gesundheitsberufen sind aufgefordert, jeden Verdachtsfall einer Nebenwirkung zu melden. Qualitative und Quantitative Zusammensetzung: Nach der Rekonstitution enthält eine Dosis (0,5 ml): Dengue-Virus-Serotyp 1 (lebend, attenuiert)*: ≥ 3,3 log10 PBE**/Dosis • Dengue-Virus-Serotyp 2 (lebend, attenuiert)#: ≥ 2,7 log10 PBE**/Dosis • Dengue-Virus-Serotyp 3 (lebend, attenuiert)*: ≥ 4,0 log10 PBE**/Dosis • Dengue-Virus-Serotyp 4 (lebend, attenuiert)*: ≥ 4,5 log10 PBE**/Dosis, *Hergestellt in Vero-Zellen mittels rekombinanter DNA-Technologie. Gene Serotyp-spezifischer Oberflächenproteine in das Typ-2-Dengue-Rückgrat eingefügt. Dieses Arzneimittel enthält gentechnisch veränderte Organismen (GVO). #Hergestellt in Vero-Zellen mittels rekombinanter DNA-Technologie. **PBE = Plaque-bildende Einheiten. Liste der sonstigen Bestandteile: Pulver: α,α-Trehalose-Dihydrat, Poloxamer 407, Humanalbumin, Kaliumdihydrogenphosphat, Dinatriumhydrogenphosphat, Kaliumchlorid, Natriumchlorid. Lösungsmittel: Natriumchlorid, Wasser für Injektionszwecke Anwendungsgebiete: Qdenga wird angewendet zur Prävention von Dengue-Fieber bei Personen ab 4 Jahren. Qdenga sollte gemäß den offiziellen Empfehlungen angewendet werden. Gegenanzeigen: Überempfindlichkeit gegen die Wirkstoffe oder einen der sonstigen Bestandteile oder Überempfindlichkeit gegen eine frühere Dosis von Qdenga. Personen mit angeborener oder erworbener Immundefizienz, einschließlich Personen, die in den 4 Wochen vor der Impfung immunsuppressive Therapien wie Chemotherapie oder hoch dosierte systemische Kortikosteroide (z. B. 20 mg/Tag oder 2 mg/kg Körpergewicht/Tag Prednison über mindestens 2 Wochen) erhalten haben, wie bei anderen attenuierten Lebendimpfstoffen. Personen mit symptomatischer HIV-Infektion oder einer asymptomatischen HIV-Infektion, bei der Hinweise auf eine eingeschränkte Immunfunktion vorliegen. Schwangere. Stillende Frauen. Pharmakotherapeutische Gruppe: Impfstoffe, virale Impfstoffe, ATC-Code: J07BX04. Inhaber der Zulassung: Takeda GmbH, Byk-Gulden-Str. 2, 78467 Konstanz, Deutschland. Abgabe: rezept- und apothekenpflichtig, wiederholte Abgabe verboten. Informationen zu Besonderen Warnhinweisen und Vorsichtsmaßnahmen für die Anwendung, Wechselwirkungen mit anderen Arzneimitteln und sonstige Wechselwirkungen, Fertilität, Schwangerschaft und Stillzeit sowie Nebenwirkungen sind der veröffentlichten Fach-information zu entnehmen. [v02]

Fachkurzinformationen

Recarbrio 500 mg/500 mg/250 mg Pulver zur Herstellung einer Infusionslösung Qualitative und Quantitative Zusammensetzung Jede Durchstechflasche enthält Imipenem-Monohydrat entsprechend 500 mg Imipenem, Cilastatin-Natrium entsprechend 500 mg Cilastatin und Relebactam-Monohydrat entsprechend 250 mg Relebactam. Sonstiger Bestandteil mit bekannter Wirkung Jede Durchstechflasche enthält 37,5 mg Natrium (1,6 mmol). Liste der sonstigen Bestandteile Natriumhydrogencarbonat Anwendungsgebiete Recarbrio ist angezeigt zur:Behandlung der im Krankenhaus erworbenen Pneumonie (hospital-acquired pneumonia, HAP), einschließlich beatmungsassoziierter Pneumonie (ventilator-associated pneumonia, VAP) bei Erwachsenen. Behandlung der Bakteriämie, für die ein Zusammenhang mit HAP oder VAP bei Erwachsenen besteht oder vermutet wird. Behandlung von Infektionen mit aeroben Gram-negativen Erregern bei Erwachsenen mit begrenzten Therapieoptionen. Die offiziellen Leitlinien zur angemessenen Anwendung von Antibiotika sind zu berücksichtigen. Gegenanzeigen Überempfindlichkeit gegen die Wirkstoffe oder einen der in Abschnitt 6.1 genannten sonstigen Bestandteile. Überempfindlichkeit gegen andere Carbapenem-Antibiotika. Schwere Überempfindlichkeit (z. B. anaphylaktische Reaktion, schwere Hautreaktion) gegen jegliche andere Beta-Laktam-Antibiotika (z. B. Penicilline, Cephalosporine oder Monobaktame). Ausgewählte besondere Warnhinweise und Vorsichtsmaßnahmen für die Anwendung Bitte beachten Sie die vollständigen Angaben in der aktuellen Fachinformation zu: Überempfindlichkeitsreaktionen, Leberfunktion, Zentralnervensystem (ZNS), erhöhtem Krampfanfall-Potenzial aufgrund der Wechselwirkungen mit Valproinsäure, Clostridiodes- difficile-assoziierte Diarrhö (CDAD), Patienten mit CrCl ≥ 150 ml/min, Nierenfunktionsstörung, Einschränkungen der klinischen Daten, Einschränkungen des antibakteriellen Wirkspektrums, nicht empfindliche Erreger, Antiglobulintest (Coombs-Test)- Serokonversion, Patienten unter natriumarmer Diät.Ausgewählte Wechselwirkungen mit anderen Arzneimitteln und sonstige Wechselwirkungen. Die gleichzeitige Anwendung von Recarbrio und Ganciclovir sowie Valproinsäure/Divalproex-Natrium wird nicht empfohlen. Bei gleichzeitiger Anwendung von Antibiotika mit Warfarin kann dessen blutgerinnungshemmende Wirkung verstärkt werden. Bitte beachten Sie die vollständigen Angaben zu pharmakokinetischen und pharmakodynamischen Wechselwirkungen in der aktuellen Fachinformation. Fertilität, Schwangerschaft und Stillzeit Schwangerschaft. Es liegen keine adäquaten und gut kontrollierten Studien zur Anwendung von Imipenem, Cilastatin oder Relebactam bei schwangeren Frauen vor.Tierexperimentelle Studien zu Imipenem/Cilastatin haben eine Reproduktionstoxizität bei Affen gezeigt. Das potenzielle Risiko für den Menschen ist nicht bekannt. Tierexperimentelle Studien zu Relebactam ergaben keine Hinweise auf direkte oder indirekte gesundheitsschädliche Wirkungen in Bezug auf eine Reproduktionstoxizität. Recarbrio sollte nur während der Schwangerschaft angewendet werden, wenn der potenzielle Nutzen das potenzielle Risiko für den Foetus rechtfertigt. Stillzeit Imipenem und Cilastatin werden in kleinen Mengen in die Muttermilch ausgeschieden. Es ist nicht bekannt, ob Relebactam in die Muttermilch bei Menschen übergeht. Verfügbare Daten in Tierexperimenten haben gezeigt, dass Relebactam bei Ratten in die Milch ausgeschieden wird. Ein Risiko für das gestillte Neugeborene/Kind kann nicht ausgeschlossen werden. Es muss eine Entscheidung darüber getroffen werden, ob das Stillen zu unterbrechen ist oder die Behandlung mit Recarbrio zu unterbrechen ist. Dabei ist sowohl der Nutzen des Stillens für das Kind als auch der Nutzen der Therapie für die Frau zu berücksichtigen. Fertilität Es sind keine Daten bei Menschen zu den potenziellen Auswirkungen von Imipenem/Cilastatin oder Relebactam Behandlungen auf die weibliche oder männliche Fertilität verfügbar. Tierexperimentelle Studien zeigen keine gesundheitsschädlichen Wirkungen von Imipenem/Cilastatin oder Relebactam auf die Fertilität. Ausgewählte Nebenwirkungen Häufige Nebenwirkungen (≥ 1/100, < 1/10): Eosinophilie, Thrombophlebitis, Diarrhö, Übelkeit, Erbrechen, Anstieg Alaninaminotransferase, Anstieg Aspartataminotransferase, Hautauschlag (z.B. exanthematös), Erhöhungen der alkalischen Phosphatase im Serum. Pharmakodynamische Eigenschaften: Antibiotika zur systemischen Anwendung, Carbapeneme, ATC-Code: J01DH56 Inhaber der Zulassung Merck Sharp & Dohme B.V. Waarderweg 392031 BN Haarlem Niederlande Abgabe: Rezept- und apothekenpflichtig, wiederholte Abgabe verboten Stand der Information Oktober 2021 Weitere Angaben zu Dosierung und Art der Anwendung, Besondere Warnhinweise undVorsichtsmaßnahmen für die Anwendung, Wechselwirkungen mit anderen Arzneimitteln und sonstige Wechselwirkungen, Auswirkungen auf die Verkehrstüchtigkeit und die Fähigkeit zum Bedienen von Maschinen, Nebenwirkungen, Überdosierung, Pharmakologische Eigenschaften und Pharmazeutische Angaben sind der veröffentlichten Fachinformation zu entnehmen. ▼ Dieses Arzneimittel unterliegt einer zusätzlichen Überwachung. Dies ermöglicht eine schnelle Identifizierung neuer Erkenntnisse über die Sicherheit. Angehörige von Gesundheitsberufen sind aufgefordert, jeden Verdachtsfall einer Nebenwirkung zu melden. Hinweise zur Meldung von Nebenwirkungen siehe Abschnitt 4.8.

Vaborem 1 g/1 g Pulver für ein Konzentrat zur Herstellung einer Infusionslösung Qualitative und quantitative Zusammensetzung: Jede Durchstechflasche enthält 1 g Meropenem als Meropenem-Trihydrat und 1 g Vaborbactam. Nach der Rekonstitution enthält 1 ml Lösung 50 mg Meropenem und 50 mg Vaborbactam. Sonstiger Bestandteil mit bekannter Wirkung: Jede Durchstechflasche enthält 10,9 mmol Natrium (etwa 250 mg). Liste der sonstigen Bestandteile: Natriumcarbonat Anwendungsgebiete: Vaborem ist zur Behandlung der folgenden Infektionen bei Erwachsenen indiziert: – Komplizierter Harnwegsinfekt (cUTI) einschließlich Pyelonephritis. – Komplizierte intraabdominelle Infektion (cIAI). – Nosokomial erworbene Pneumonie (HAP: hospital-acquired pneumonia) einschließlich Beatmungspneumonie (VAP: ventilator associated pneumonia).Behandlung von Patienten mit Bakteriämie, die im Zusammenhang mit einer der oben genannten Infektionen auftritt oder wenn ein entsprechender Zusammenhang vermutet wird. Vaborem ist auch zur Behandlung von Infektionen durch aerobe gramnegative Organismen bei Erwachsenen mit eingeschränkten Behandlungsmöglichkeiten indiziert. Die offiziellen Richtlinien für den angemessenen Gebrauch von antibakteriellen Wirkstoffen sind zu berücksichtigen.Gegenanzeigen: Überempfindlichkeit gegen die Wirkstoffe oder einen der sonstigen Bestandteile. Überempfindlichkeit gegen jegliche Carbapenem-Antibiotika. Schwere Überempfindlichkeit (z. B. anaphylaktische Reaktion, schwere Hautreaktion) gegen andere Beta-Lactam-Antibiotika (z. B. Penicilline, Cephalosporine oder Monobactame).Pharmakotherapeutische Gruppe: Antibiotika zur systemischen Anwendung, Carbapeneme, ATC- Code: J01DH52 Inhaber der Zulassung: Menarini International Operations Luxembourg S.A., 1, Avenue de la Gare, L-1611, Luxembourg, Luxemburg Rezeptpflicht/Apothekenpflicht: Rezept- und apothekenpflichtig, wiederholte Abgabe verboten. Weitere Angaben zu den Abschnitten Dosierung und Art der Anwendung, Besondere Warnhinweise und Vorsichtsmaßnahmen für die Anwendung, Wechselwirkungen mit anderen Arzneimitteln und sonstige Wechselwirkungen, Fertilität, Schwangerschaft und Stillzeit sowie Nebenwirkungen entnehmen Sie bitte der veröffentlichten Fachinformation. Stand der Information: 05.2022 ▼ Dieses Arzneimittel unterliegt einer zusätzlichen Überwachung. Dies ermöglicht eine schnelle Identifizierung neuer Erkenntnisse über die Sicherheit. Angehörige von Gesundheitsberufen sind aufgefordert, jeden Verdachtsfall einer Nebenwirkung zu melden. Hinweise zur Meldung von Nebenwirkungen, siehe Abschnitt 4.8 der veröffentlichten Fachinformation.

Xydalba® 500 mg Pulver für ein Konzentrat zur Herstellung einer Infusionslösung. Qualitative und quantitative Zusammensetzung: Jede Durchstechflasche enthält Dalbavancin-Hydrochlorid äquivalent zu 500 mg Dalbavancin. Nach Rekonstitution enthält jeder ml 20 mg Dalbavancin. Die verdünnte Infusionslösung muss eine endgültige Konzentration von 1 bis 5 mg/ml Dalbavancin aufweisen. Liste der sonstigen Bestandteile: Mannitol (E421), Laktose-Monohydrat, Salzsäure (zur pH-Einstellung), Natriumhydroxid (zur pH-Einstellung). Anwendungsgebiete: Xydalba ist für die Behandlung von akuten bakteriellen Haut- und Weichgewebeinfektionen (ABSSSI) bei Erwachsenen und pädiatrischen Patienten ab 3 Monaten indiziert. Gegenanzeigen: Überempfindlichkeit gegen den Wirkstoff oder einen der in Abschnitt 6.1 genannten sonstigen Bestandteile. Pharmakotherapeutische Gruppe: Antibiotika zur systemischen Anwendung, Glykopeptid-Antibiotika. ATC-Code: J01XA04. Inhaber der Zulassung: AbbVie Deutschland GmbH & Co. KG, Knollstraße, 67061 Ludwigshafen, Deutschland. Stand der Information: Dezember 2022. Verschreibungspflicht/Apothekenpflicht: Das Arzneimittel ist verschreibungspflichtig. Angaben zu besonderen Warnhinweisen und Vorsichtsmaßnahmen für die Anwendung, Wechselwirkungen mit anderen Arzneimitteln und sonstigen Wechselwirkungen, Fertilität, Schwangerschaft und Stillzeit und Nebenwirkungen entnehmen Sie bitte der veröffentlichten Fachinformation.

Zavicefta 2 g/0,5 g Pulver für ein Konzentrat zur Herstellung einer Infusionslösung Qualitative und quantitative Zusammensetzung: Jede Durchstechflasche enthält Ceftazidim 5 H2O, entsprechend 2 g Ceftazidim, und Avibactam-Natrium, entsprechend 0,5 g Avibactam. Nach der Rekonstitution enthält 1 ml Lösung 167,3 mg Ceftazidim und 41,8 mg Avibactam (siehe Abschnitt 6.6 der Fachinformation). Sonstiger Bestandteil mit bekannter Wirkung: Zavicefta enthält ca. 146 mg Natrium pro Durchstechflasche. Liste der sonstigen Bestandteile: Natriumcarbonat. Anwendungsgebiete: Zavicefta wird angewendet bei Erwachsenen und pädiatrischen Patienten ab einem Alter von 3 Monaten zur Behandlung der folgenden Infektionen (siehe Abschnitte 4.4 und 5.1 der Fachinformation): - Komplizierte intraabdominelle Infektionen (cIAI). - Komplizierte Harnwegsinfektionen (cUTI), einschließlich Pyelonephritis. - Nosokomiale Pneumonien (HAP), einschließlich beatmungsassoziierter Pneumonien (VAP). Behandlung von erwachsenen Patienten mit Bakteriämie im Zusammenhang oder bei vermutetem Zusammenhang mit einer der oben angeführten Infektionen. Zavicefta ist auch indiziert für die Behandlung von Infektionen aufgrund aerober gram-negativer Erreger bei Erwachsenen und pädiatrischen Patienten ab einem Alter von 3 Monaten mit begrenzten Behandlungsoptionen (siehe Abschnitte 4.2, 4.4 und 5.1 der Fachinformation). Die offiziellen Richtlinien für den angemessenen Gebrauch von antibakteriellen Wirkstoffen sind zu berücksichtigen. Gegenanzeigen: Überempfindlichkeit gegen die Wirkstoffe oder einen der in Abschnitt 6.1 der Fachinformation genannten sonstigen Bestandteile. Überempfindlichkeit gegen jegliche Cephalosporin-Antibiotika. Schwere Überempfindlichkeitsreaktion (z. B. anaphylaktische Reaktion, schwere Hautreaktion) gegen jegliche andere Art von Betalactam-Antibiotika (z. B. Penicilline, Monobactame oder Carbapeneme). Pharmakotherapeutische Gruppe: Antibiotika zur systemischen Anwendung, andere Beta-Lactam-Antibiotika, Cephalosporine der dritten Generation, ATC-Code: J01DD52. Inhaber der Zulassung: Pfizer Ireland Pharmaceuticals, Operations Support Group, Ringaskiddy, County Cork, Irland. Stand der Information: April 2022. Rezeptpflicht/Apothekenpflicht: Rezept- und apothekenpflichtig, wiederholte Abgabe verboten. Angaben zu besonderen Warnhinweisen und Vorsichtsmaßnahmen für die Anwendung, Wechselwirkungen mit anderen Arzneimitteln und sonstigen Wechselwirkungen, Fertilität, Schwangerschaft und Stillzeit und Nebenwirkungen entnehmen Sie bitte der veröffentlichten Fachinformation.

Zerbaxa 1 g/0,5 g Pulver für ein Konzentrat zur Herstellung einer Infusionslösung Qualitative und quantitative Zusammensetzung Jede Durchstechflasche enthält Ceftolozansulfat entsprechend 1g Ceftolozan und Tazobactam-Natrium entsprechend 0,5 g Tazobactam. Nach der Rekonstitution mit 10 ml Verdünnungsmittel beträgt das Gesamtvolumen der Lösung in der Durchstechflasche 11,4 ml, dies entspricht 88 mg/ml Ceftolozan und 44 mg/ml Tazobactam. Sonstiger Bestandteil mit bekannter Wirkung Jede Durchstechflasche enthält 10 mmol (230 mg) Natrium. Nach Rekonstitution des Pulvers mit 10 ml einer Natriumchlorid-Lösung 9 mg/ml (0,9 %) für Injektionszwecke enthält die Durchstechflasche 11,5 mmol (265 mg) Natrium. Liste der sonstigen Bestandteile: Natriumchlorid, Arginin, Citronensäure Anwendungsgebiete Zerbaxa ist angezeigt zur Behandlung der folgenden Infektionen bei erwachsenen und pädiatrischen Patienten: - Komplizierte intraabdominelle Infektionen; - Akute Pyelonephritis; - Komplizierte Harnwegsinfektionen. Zerbaxa ist auch angezeigt zur Behandlung der folgenden Infektion bei erwachsenen Patienten (ab 18 Jahren): - Im Krankenhaus erworbene Pneumonie (hospital-acquired pneumonia, HAP), einschließlich beatmungsassoziierter Pneumonie (ventilator-associated pneumonia, VAP). Die offiziellen Leitlinien für den angemessenen Gebrauch von Antibiotika sind zu beachten. Gegenanzeigen - Überempfindlichkeit gegen die Wirkstoffe oder einen der in Abschnitt 6.1 genannten sonstigen Bestandteile; - Überempfindlichkeit gegen andere Cephalosporin-Antibiotika; - Schwere Überempfindlichkeit (z. B. anaphylaktische Reaktion, schwere Hautreaktion) gegen andere Beta-Laktam-Antibiotika (z B. Penicilline oder Carbapeneme). Ausgewählte besondere Warnhinweise und Vorsichtsmaßnahmen für die Anwendung Bitte beachten Sie die vollständigen Angaben in der aktuellen Fachinformation zu: Überempfindlichkeitsreaktionen, Wirkung auf die Nierenfunktion, eingeschränkte Nierenfunktion, Grenzen der klinischen Daten (komplizierte intraabdominelle Infektionen, komplizierte Harnwegsinfektionen), Clostridioides difficile-assoziierte Diarrhö, nichtempfindliche Mikroorganismen, direkte Antiglobulintest(Coombs-Test)-Serokonversion und potenzielles Risiko einer hämolytischen Anämie, Natriumgehalt. Ausgewählte Wechselwirkungen mit anderen Arzneimitteln und sonstige Wechselwirkungen Bitte beachten Sie die vollständigen Angaben in der aktuellen Fachinformation. Tazobactam ist ein Substrat für OAT1 und OAT3. Fertilität, Schwangerschaft und Stillzeit SchwangerschaftEs liegen keine Daten bezüglich

Fachkurzinformationen

der Anwendung von Ceftolozan/Tazobactam bei Schwangeren vor. Tazobactam ist plazentagängig. Über die Plazentagängigkeit von Ceftolozan ist bisher nichts bekannt. Tierexperimentelle Studien mit Tazobactam haben eine Reproduktionstoxizität gezeigt, jedoch ohne Anhaltspunktefür teratogeneWirkungen.StudienmitCeftolozanan MäusenundRattenergaben keinen Hinweis auf ReproduktionstoxizitätoderaufeineTeratogenität. DieAnwendungvon Ceftolozan bei Ratten während der Trächtigkeit und des Säugens war mit einer Abnahme der akustischen Schreckreaktion bei den männlichen Nachkommen am 60. Tag nach der Geburt verbunden.Zerbaxa sollte während der Schwangerschaft nur dann angewendet werden, wenn der erwartete Nutzen die möglichen Risiken für die schwangere Frau und den Fetus übersteigt. Stillzeit Es ist nicht bekannt, ob Ceftolozan und Tazobactam in die Muttermilch übergehen. Ein Risiko für Neugeborene/Kleinkinder kann nicht ausgeschlossen werden. Es muss eine Entscheidung darüber getroffen werden, ob das Stillen zu unterbrechen ist oder die Behandlung mit Zerbaxa zu unterbrechen istbzw.aufdie-Behandlung mit Zerbaxaverzichtetwerden soll.Dabeiistsowohlder Nutzen des Stillens für das Kind als auch der Nutzen der Therapie für die Frau zu berücksichtigen. Fertilität Die Auswirkungen von Ceftolozan und Tazobactam auf die Fruchtbarkeit beim Menschen wurden nicht untersucht. In Fertilitätsstudien an Ratten wurde nach intraperitonealer Gabe von Tazobactam oder nach intravenöser Gabe von Ceftolozan keine Wirkung auf Fertilität und das Paarungsverhalten beobachtet. Ausgewählte Nebenwirkungen Häufige Nebenwirkungen (≥ 1/100, < 1/10): Kolitis durch Clostridioides difficile, Thrombozytose, Hypokaliämie, Schlaflosigkeit, Angst, Kopfschmerzen, Schwindelgefühl, Hypotonie, Übelkeit, Diarrhö, Verstopfung, Erbrechen, Bauchschmerzen, Ausschlag, Fieber, Reaktionen an der Infusionsstelle, Alaninaminotransferase erhöht, Aspartataminotransferase erhöht, Transaminasen erhöht, Leberfunktionstest abnormal, alkalische Phosphatase im Blut erhöht, Gamma- Glutamyltransferase erhöht. Inhaber der Zulassung Merck Sharp & Dohme B.V. Waarderweg 39 2031 BN Haarlem Niederlande Abgabe: Rezept- und apothekenpflichtig, wiederholte Abgabe verboten Pharmakotherapeutische Gruppe: Antibiotika zur systemischen Anwendung, andereCephalosporine und Penem, ATC-Code: J01DI54. Stand der Information: Juli 2022 Weitere Angaben zu Dosierung und Art der Anwendung, Besondere Warnhinweise und Vorsichtsmaßnahmen für die Anwendung, Wechselwirkungen mit anderen Arzneimitteln und sonstige Wechselwirkungen, Auswirkungen auf die Verkehrstüchtigkeit und die Fähigkeit zum Bedienen von Maschinen, Nebenwirkungen, Überdosierung, Pharmakologische Eigenschaften und Pharmazeutische Angaben sind der veröffentlichten Fachinformation zu entnehmen.

Für die Präsentation im Rahmen des Symposiums „Infektiologische Forschung in Österreich" zugelassene Studien.

STUDIE 1

Klebsiella pneumoniae manipulates human macrophages to acquire iron

Philipp Grubwieser Universitätsklinik für Innere Medizin II, Innsbruck | Richard Hilbe Universitätsklinik für Innere Medizin II, Innsbruck | Clemens Gehrer Universitätsklinik für Innere Medizin II, Innsbruck | Manuel Grander Universitätsklinik für Innere Medizin II, Innsbruck | Markus Seifert Universitätsklinik für Innere Medizin II, Innsbruck | Sylvia Berger Universitätsklinik für Innere Medizin II, Innsbruck | Igor Theurl Universitätsklinik für Innere Medizin II, Innsbruck | Manfred Nairz Universitätsklinik für Innere Medizin II, Innsbruck | Günter Weiss Universitätsklinik für Innere Medizin II, Innsbruck

Background Klebsiella pneumoniae (KP) is a major cause of hospital-acquired infections, such as pneumonia, and is classified as a pathogen of concern due to sprawling anti-microbial resistance. During infection, the gram-negative pathogen is capable of establishing an intracellular niche in macrophages by altering cellular metabolism. One factor critically affecting the host-pathogen interaction is the availability of essential nutrients, like iron, which is required for KP to proliferate but also controls cellular anti-microbial immune pathways. We hypothesized, that KP manipulates macrophage iron metabolism to acquire this crucial nutrient for sustained proliferation. **Methods** We applied an in-vitro infection model, in which human macrophage-like THP1 cells were infected with Klebsiella pneumoniae (strain ATCC 43816). During a 24-hour course of infection, we quantified the number of intracellular bacteria via serial plating of cell lysates and evaluated effects of different stimuli on intracellular bacterial numbers. Furthermore, we analysed host and pathogen specific gene expression patterns of iron metabolism and immune function. **Results** Viable bacteria are recovered from macrophage cell lysates during the course of infection, indicative of persistence of bacteria within host cells and inefficient pathogen clearing. Strikingly, following KP infection macrophages strongly induce the expression of the iron importer transferrin-receptor-1 (TFR1). Accordingly, intracellular KP proliferation is further augmented by the addition of iron loaded transferrin. The induction of TFR1 is mediated via STAT-6 (signal transducer and activator of transcription-6), and pharmacological inhibition of this pathway reduces macrophage iron uptake, elicits bacterial iron starvation, enforces anti-microbial immune effector pathways and decreases bacterial survival. **Conclusion** Our results suggest, that KP manipulates macrophage iron metabolism to acquire iron once confined inside the host cell and enforces intracellular bacterial persistence. This is facilitated by microbial mediated induction of TFR1 via STAT-6. Mechanistic insights into immune metabolism will provide opportunities for the development of novel antimicrobial therapies.

STUDIE 2

Tissue iron distribution in patients with Anemia of Inflammation

Lukas Lanser Univ.-Klinik für Innere Medizin II, Innsbruck | Michaela Plaikner Univ.-Klinik für Radiologie, Innsbruck | Andrea Schroll Univ.-Klinik für Innere Medizin II, Innsbruck | Christian Kremser Univ.-Klinik für Radiologie, Innsbruck | Rosa Bellmann-Weiler Univ.-Klinik für Innere Medizin II, Innsbruck | Gernot Fritsche Univ.-Klinik für Innere Medizin II, Innsbruck | Benjamin Henninger Univ.-Klinik für Radiologie, Innsbruck | Günter Weiss Univ.-Klinik für Innere Medizin II, Innsbruck

Background: Anemia of inflammation (AI) is frequently encounted in subjects with acute or chronic inflammatory disorders. AI is largely caused by inflammation-driven iron retention in macrophages of the mononuclear phagocytic system. Thus far no data were available on qualitative and quantitative estimates of tissue iron retention in AI patients.
Methods: We performed a prospective cohort study analyzing the splenic, liver, pancreatic and heart iron content with MRI-based R2* relaxometry in AI patients also including subjects with concomitant true iron deficiency (AI+IDA) hospitalized at our Department between May 2020 and January 2022. Control groups were individuals without signs of inflammation, with (n=9) or without (n=11) anemia and oncologic patients with transfusion-related iron overload.
Results: AI+IDA patients with ferritin ≤200µg/L (AI+IDA, n=20) presented with comparable spleen R2*-values, not significantly differing compared to controls (20.4s^{-1} vs. 19.3s^{-1}, p=0.947). Contrary, AI patients with ferritin >200µg/L (AI, n=25) had significantly higher spleen R2*-values (47.6s^{-1} vs. 19.3s^{-1}, p<0.001) and pancreatic R2*-values (32.5s^{-1} vs. 24.9s^{-1}, p=0.011) compared to controls, while liver and heart R2*-values did not differ. (Figure) Higher spleen R2*-values were associated with higher ferritin, hepcidin, CRP, IL-6, and lower transferrin levels. Spleen R2*-values normalized in patients

with baseline AI after recovery of the underlying disease ($23.6s^{-1}$ vs. $47.6s^{-1}$, p=0.008), while no differences were found in patients with baseline AI+IDA after recovery ($20.5s^{-1}$ vs. $20.4s^{-1}$, p=1.000).
Conclusion: This is the first human study investigating tissue iron distribution in patients with inflammatory anemia. We found increased spleen but not liver concentrations in AI patients, while normal tissue iron concentrations were found in AI+IDA patients. Iron retention in the spleen normalizes without interventions after improvement of the underlying inflammatory disease. Tissue iron measurement by MRI may be an easily accessible diagnostic method to estimate necessity of iron supplementation and to guide iron therapy.

STUDIE 3
Inhaled N-chlorotaurine demonstrates therapeutic efficacy in a mouse model of fungal pneumonia

Cornelia Speth Medizinische Universität Innsbruck | Günter Rambach Medizinische Universität Innsbruck | Andrea Windisch Medizinische Universität Innsbruck | Magdalena Neurauter Medizinische Universität Innsbruck | Hans Maier INNPATH GmbH-Institute of Pathology, A-6020 Innsbruck, Austria | Markus Nagl Medizinische Universität Innsbruck

N-chlorotaurine (NCT) is part of the long-lived oxidants produced by leukocytes and can also be used topically as a well-tolerated antiseptic at different body sites. The aim of this study was to investigate the efficacy of inhaled NCT in a mouse model of fungal pneumonia. Specific pathogen-free female C57BL/6JRj seven-week-old mice were immune-suppressed with cyclophosphamide. After 4 days, the mice were inoculated intranasally with 1.5 × 10E7 spores of Lichtheimia corymbifera or 1.0 × 10E7 spores of Aspergillus fumigatus. They were randomized and treated three times daily for 10 min with aerosolized 1% NCT or 0.9% sodium chloride starting 1 h after the inoculation. The mice were observed for survival for two weeks, and fungal load, blood inflammation parameters, bronchoalveolar lavage, and histology of organs were evaluated upon their death or at the end of this period. Inhalations were well-tolerated. After challenge with L. corymbifera, seven out of the nine mice (77.8%) survived for 15 days in the test group, which was in strong contrast to one out of the nine mice (11.1%) in the control group (p = 0.0049). The count of colony-forming units in the homogenized lung tissues came to 1.60 (1.30; 1.99; median, quartiles) $\log_{10}$ in the test group and to 4.26 (2.17; 4.53) $\log_{10}$ in the control group (p = 0.0032). Body weight and temperature, white blood count, and haptoglobin significantly improved with NCT treatment. With A. fumigatus, all the mice except for one in the test group died within 4 days without a significant difference from the control group. Inhaled NCT applied early demonstrated a highly significant curative effect in L. corymbifera pneumonia, while this could not be shown in A. fumigatus pneumonia, probably due to a too high inoculum. Nevertheless, this study for the first time disclosed efficacy of NCT in pneumonia in vivo.

STUDIE 4
Hospitalisierungen von Kindern und Jugendlichen mit SARS-CoV-2-Infektion in Österreich im Zeitraum März 2020 – November 2022

Christoph Zurl Universitätsklinik für Kinder- und Jugendheilkunde, Medizinische Universität Graz | Volker Strenger Universitätsklinik für Kinder- und Jugendheilkunde, Medizinische Universität Graz

Einleitung: Eine Infektion mit SARS-CoV-2 verläuft bei Kindern und Jugendlichen häufig mild oder asymptomatisch. Trotzdem kann in einigen Fällen eine stationäre Behandlung notwendig sein. Wir untersuchten die Anzahl der stationären Aufenthalte bei Kindern und Jugendlichen. **Patienten und Methoden**: Die retrospektive Datenauswertung erfolgte auf Grundlage der Hospitalisierungsdaten der Gesundheit Österreich GmbH für den Zeitraum von März 2020 – November 2022. Diese enthält anonyme Diagnose- und Leistungsdaten von Patient*Innen, welche mit der Haupt- oder Nebendiagnose SARS-CoV-2-Infektion in Österreich stationär behandelt wurden. **Ergebnisse:** Von insgesamt 128.831 hospitalisierten Patient*Innen mit einer codierten SARS-CoV-2-Infektion waren 6.583 Patient*Innen (5,1%) im Alter zwischen 0-19 Jahren mit insgesamt 6.978 stationären Aufenthalten. Davon waren 3.462/6.583 (52,6%) männlich und die Altersgruppe zwischen 0-4 Jahren hatte mit 3.552 (54,0%) Patient*Innen die meisten stationären Aufnahmen, wobei der Anteil der 0-4-jährigen im Pandemieverlauf kontinuierlich zugenommen hat. COVID-19 war bei Kindern und Jugendlichen in 4.174/6.978 (59,8%) Aufenthalten als Hauptdiagnose codiert, mit 69,9% an Hauptdiagnosen war hier ebenso die Altersgruppe 0-4 Jahre führend. Im untersuchten Zeitraum gab es mit 2.077 (29,8%) Aufenthalten die meisten stationären Aufnahmen im Februar und März 2022. Die durchschnittliche Aufenthaltsdauer auf Normalstation betrug 2 Tage (IQR 1-3 Tage), gegenüber 7 Tagen (IQR 3-14 Tage) bei Erwachsenen (p<0,001). Insgesamt wurden 546 (7,8%) Intensivaufenthalte von 521 Patient*Innen im Alter von 0-19 Jahren und 15 (0,1%) Todesfälle registriert. Bei 201/6.583 Patient*innen (3,1%) wurde ein Multisystem Inflammatory Syndrome in Children (MIS-C) codiert, wobei der Anteil an MIS-C seit dem Auftreten der Delta- und Omikron-Variante deutlich zurückgegangen ist. **Schlussfolgerung/Diskussion:** Obwohl eine SARS-CoV-2-Infektion im Kindes- und Jugendalter häufig mild verläuft, benötigte eine beachtliche Anzahl an Kindern eine stationäre Betreuung. Während in der Frühphase der Pandemie ältere Kinder und Jugendliche häufiger stationär waren, sind mittlerweile vor allem Kinder unter 4 Jahren betroffen. Zirka jedes 13. stationäre Kind wurde auf einer Intensivstation behandelt. Die Inzidenz von MIS-C ist deutlich rückläufig.

STUDIE 5
Evaluierung von Dalbavancin- und Linezolid-resistenten MRSA-Stämmen durch Ganzgenomsequenzierung und Transmissionselektronenmikroskopie

Julian Frederic Hotz Medizinische Universität Wien, Universitätsklinik für Innere Medizin I, Klinische Abteilung für Infektionen und Tropenmedizin, Wien, Österreich | Richard Kriz Medizinische Universität Wien, Universitätsklinik für Innere Medizin I, Klinische Abteilung für Infektionen und Tropenmedizin, Wien, Österreich | Katharina Schefberger Medizinische Universität Wien, Universitätsklinik für Innere Medizin I, Klinische Abteilung für Infektionen und Tropenmedizin, Wien, Österreich | Moritz Staudacher Medizinische Universität Wien, Universitätsklinik für Innere Medizin I, Klinische Abteilung für Infektionen und Tropenmedizin, Wien, Österreich | Norbert Cyran Universität Wien, Fakultät für Lebenswissenschaften, Core Facility für Cell Imaging und Ultrastrukturforschung, Wien, Österreich | Kathrin Spettel Medizinische Universität Wien, Klinisches Institut für Labormedizin, Abteilung für klinische Mikrobiologie, Wien, Österreich | Peter Starzengruber Medizinische Universität Wien, Klinisches Institut für Labormedizin, Abteilung für klinische Mikrobiologie, Wien, Österreich | Heimo Lagler Medizinische Universität Wien, Universitätsklinik für Innere Medizin I, Klinische Abteilung für Infektionen und Tropenmedizin, Wien, Österreich

Hintergrund: Methicillin-resistente Staphylococcus-aureus-(MRSA)-Stämme, die gegen „Non-Beta-Laktam"-Antibiotika resistent sind, stellen eine klinische Herausforderung dar. Als Alternative zu Vancomycin werden bei der Behandlung von MRSA-Infektionen häufig Linezolid, Daptomycin oder Dalbavancin verabreicht. Da in letzter Zeit Infektionen von Linezolid- oder Dalbavancin-resistenten S.-aureus-Stämmen auftraten, wurden diese analysiert, um mögliche neue Resistenzmechanismen für diese beiden Antibiotika nachzuweisen. **Methoden:** Die Analyse umfasste einen invasiven Dalbavancin-resistenten MRSA, welcher bei einem Screening von insgesamt 54 MRSA-Blutkultur-Isolaten (siehe Tabelle 1) detektiert wurde. Weiters wurden 6 MRSA-Isolate von einem Mukoviszidose-Patienten, der unter Linezolid-Langzeittherapie eine Linezolid-Resistenz im Laufe der Zeit entwickelte, analysiert. Alle Proben wurden im Zeitraum von 2015-2021 am Universitätsklinikum AKH Wien der Medizinischen Universität Wien isoliert. Weiters wurde versucht, eine Resistenz gegen Linezolid und Dalbavancin bei einem S.-aureus-Referenzstamm (ATCC29213) in vitro durch Langzeitexposition zu induzieren. Bei allen resistenten Stämmen wurde in weiterer Folge eine Whole-genome Sequenzierung (WGS) und eine Transmissionselektronenmikroskopie (TEM) durchgeführt. **Ergebnisse:** Der invasive Dalbavancin-resistente MRSA-Stamm wies zwei neuartige Missense-Mutationen im pbp2-Gen (p. I515M und p.A606D) auf. In der TEM-Zellwandmessung war die Zellwand signifikant dicker (p < 0,05) als bei Dalbavancin-sensiblen S.-aureus-Isolaten. In den klinischen Linezolid-resistenten MRSAs wurde eine „single nucleotid variant" (SNV) in der 23S rRNA (c.2604G>T) nachgewiesen. Im Referenzstamm konnten nach der in-vitro-Induktion der Linezolid-Resistenz zwei SNVs im rplC-Gen (p.G155R und p.M169I), die für das 50S-Ribosomenprotein L3 kodieren, identifiziert werden. **Schlussfolgerung:** Es konnten zwei neue Missense-Mutationen im pbp2-Gen und eine signifikant dickere Zellwand als potenzielle Ursachen für die Dalbavancin-Resistenz bei MRSA nachgewiesen werden. Die Resistenz gegenüber Linezolid war bei S. aureus in vitro induzierbar, aber die mutmaßlichen Resistenzmechanismen unterschieden sich von den klinischen Linezolid-resistenten Isolaten. Eine geringere Bindungsaffinität gegenüber Linezolid könnte bei beiden als mutmaßliche Ursache für die Linezolid-Resistenz sein. Aufgrund der ersten Fälle von Dalbavancin-resistenten MRSA-Isolaten sollte eine routinemäßige Austestung bei MRSA erwogen werden.

STUDIE 6

Markers of Infection-Mediated Cardiac Damage in Influenza and COVID-19

Francesco Robert Burkert Innere Medizin II, LKI Innsbruck | Lukas Lanser Innere Medizin II, LKI Innsbruck | Alex Pizzini Innere Medizin II, LKI Innsbruck | Rosa Bellmann-Weiler Innere Medizin II, LKI Innsbruck | Günter Weiss Innere Medizin II, LKI Innsbruck

Introduction: Influenza and the coronavirus disease 2019 (COVID-19) are two potentially severe viral infections causing significant morbidity and mortality. The causative viruses, influenza A/B and the severe acute respiratory syndrome coronavirus 2 (SARS-CoV2) can cause both pulmonary and extra-pulmonary disease, including cardiovascular involvement. The objective of this study was to determine the levels of cardiac biomarkers in hospitalized patients infected with influenza or COVID-19 and their correlation with secondary outcomes. **Methods:** We performed a retrospective comparative analysis of cardiac biomarkers in patients hospitalized at our department with influenza or COVID-19 by measuring high-sensitivity troponin-T (hs-TnT) and creatinine kinase (CK) in plasma. Secondary outcomes were intensive care unit (ICU) admission and all-cause in-hospital mortality. **Results:** We analyzed the data of 250 influenza patients and 366 COVID-19 patients. 58.6% of patients with influenza and 46.2% of patients with COVID-19 presented with increased hs-TnT levels. Patients of both groups with increased hs-TnT levels were significantly more likely to require ICU treatment or to die during their hospital stay. Compared with COVID-19, cardiac biomarkers were significantly higher in patients affected by influenza of all age groups, regardless of pre-existing cardiovascular disease. In patients aged below 65 years, no significant difference in ICU admission and mortality was detected between influenza and COVID-19, whereas significantly more COVID-19 patients aged 65 years or older died or required intensive care treatment. **Conclusions:** Our study shows that increased cardiac biomarkers are associated with higher mortality and ICU admission in both, influenza and SARS-CoV-2-infected patients. Cardiac biomarkers are higher in the influenza cohort; however, this does not translate into worse outcomes when compared with the COVID-19 cohort.

STUDIE 7

SARS-CoV-2 Pre-Exposure Prophylaxis with Sotrovimab and Tixagevimab/ Cilgavimab in Immunocompromised Patients-A Single-Center Experience

David Totschnig Klinik Favoriten, Infektiologie und Tropenmedizin | Max Augustin Uniklinik Köln, Onkologie, Hämatologie, Infektiologie | Iulia Niculescu Klinik Favoriten, Infektiologie und Tropenmedizin | Hermann Laferl Klinik Favoriten, Infektiologie und Tropenmedizin | Sonja Jansen-Skoupy Klinik Favoriten, Institut für Labordiagnostik | Clara Lehmann Uniklinik Köln, Onkologie, Hämatologie, Infektiologie | Christoph Wenisch Klinik Favoriten, Infektiologie und Tropenmedizin | Alexander Zoufaly Klinik Favoriten, Infektiologie und Tropenmedizin

Immunocompromised patients experience reduced vaccine effectiveness and are at higher risk for coronavirus disease 19 (COVID-19) death. Pre-exposure prophylaxis (PrEP) aims to protect these patients. So far, only tixagevimab/cilgavimab is authorized for use as PrEP. This paper aims to provide real-world data on the use of tixagevimab/cilgavimab and sotrovimab as severe acute respiratory syndrome coronavirus 2 (SARS-CoV-2) PrEP in immunocompromised patients, comparing the evolution of antibody levels and reporting the incidence of breakthrough infections. A retrospective, single-center analysis was conducted including 132 immunocompromised patients with inadequate vaccine response, who received COVID-PrEP at our clinic between January and June 2022. Initially, 95 patients received sotrovimab while 37 patients received tixagevimab/cilgavimab. Antibody levels after first PrEP with sotrovimab remain high for several months after infusion (median 10,058 and 7235 BAU/mL after 1 and 3 months, respectively), with higher titers than after tixagevimab/cilgavimab injection even 3 months later (7235 vs. 1647 BAU/mL, $p = 0.0007$). Overall, breakthrough infections were rare (13/132, 10%) when compared to overall infection rates during this period (over 30% of the Austrian population), with mild disease course and rapid viral clearance (median 10 days). Sotrovimab may be an additional option for SARS-CoV-2 PrEP.

STUDIE 8

Alterations of blood monocyte subset distribution and surface phenotype are linked to infection severity in COVID-19 inpatients

David Haschka Medizinische Universität Innsbruck, Innere Medizin II | Verena Petzer Medizinische Universität Innsbruck, Innere Medizin V | Francesco Burkert Medizinische Universität Innsbruck, Innere Medizin II | Gernot Fritsche Medizinische Universität Innsbruck, Innere Medizin II | Sophie Wildner Medizinische Universität Innsbruck, Innere Medizin II | Rosa Bellmann-Weiler Medizinische Universität Innsbruck, Innere Medizin II | Piotr Tymoszuk Medizinische Universität Innsbruck, Innere Medizin II | Günter Weiss Medizinische Universität Innsbruck, Innere Medizin II

Severe coronavirus disease 19 (COVID-19) manifests with systemic immediate proinflammatory innate immune activation and altered iron turnover. Iron homeostasis, differentiation, and function of myeloid leukocytes are interconnected. Therefore, we characterized the cellularity, surface marker expression, and iron transporter phenotype of neutrophils and monocyte subsets in COVID-19 patients within 72 h from hospital admission, and analyzed how these parameters relate to infection severity. Between March and November 2020, blood leukocyte samples from hospitalized COVID-19 patients ($n = 48$) and healthy individuals ($n = 7$) were analyzed by flow cytometry enabling comparative analysis of 40 features. Inflammation-driven neutrophil expansion, depletion of $CD16^+$ nonclassical monocytes, and changes in surface expression of neutrophil and monocyte CD64 and CD86 were associated with COVID-19 severity. By unsupervised self-organizing map clustering, four patterns of innate myeloid response were identified and linked to varying levels of systemic inflammation, altered cellular iron trafficking and the severity of disease. These alterations of the myeloid leukocyte compartment during acute COVID-19 may be hallmarks of inefficient viral control and immune hyperactivation and may help at risk prediction and treatment optimization.

STUDIE 9

Metagenomic next generation sequencing of plasma for diagnosis of COVID-19 associated pulmonary aspergillosis

Matthias Egger Klinische Abteilung für Infektiologie, Graz | Juergen Prattes Klinische Abteilung für Infektiologie, Graz | Robert Krause Klinische Abteilung für Infektiologie, Graz | Martin Hoenigl Klinische Abteilung für Infektiologie, Graz

Background: Timely diagnosis remains an unmet need in non-neutropenic patients at risk for aspergillosis, including those with COVID-19 associated pulmonary aspergillosis (CAPA) where the disease in its early stages is characterized by tissue-invasive growth of the lungs with limited angioinvasion. Currently available fungal biomarkers and mycological tests show limited sensitivity when testing blood specimens. Metagenomic next-generation sequencing (mNGS) to detect microbial cell-free DNA (mcfDNA) in plasma might overcome some of the limitations of conventional diagnostics. **Methods:** A two-center cohort study involving 114 COVID-19 intensive care unit patients evaluated the performance of plasma mcfDNA sequencing for the diagnosis of CAPA. Classification of CAPA was performed by applying ECMM/ISHAM criteria. A total of 218 plasma samples were collected between April 2020 and June 2021 and tested for mcfDNA (Karius Test®). **Results:** Six patients were classified as probable CAPA, 2 as possible, while 106 patients did not fulfill CAPA criteria. The Karius Test® detected DNA of mold pathogens in 12 samples from 8 patients, including Aspergillus fumigatus in 10 samples from 6 patients. Mold pathogen DNA was detected in 5/6 (83% sensitivity) cases with probable CAPA (Aspergillus fumigatus in 8 samples from 4 patients and Rhizopus microsporus in one), while the test did not detect molds in 103/106 (97% specificity) cases without CAPA. **Conclusion:** The Karius Test® showed promising performance for diagnosis of CAPA when testing plasma, being highly specific and detecting molds in 5/6 patients with probable CAPA, including cases where other biomarkers and mycological tests from blood resulted continuously negative.

STUDIE 10

Welche Aussagekraft haben Antibiotika-surveillance-Daten? Umsetzung und Relevanz für die therapeutische Praxis im Krankenhaus

Mag. Beata Laszloffy, Krankenhausapotheke, Klinik Favoriten, Kundratstraße 3, 1100 Wien | Dr. Viktor Lenhart, Stabstelle für Krankenhaushygiene, Klinik Favoriten, Kundratstraße 3, 1100 Wien | Dr. Harald Kirschner Institut für Pathologie und Mikrobiologie | Dr. Doris Haider Krankenhausapotheke, Kundratstraße 3, 1100 Wien

Hintergrund: Antibiotikasurveillance-Systeme (AVS) ermöglichen im Rahmen der Antibiotikastewardship Policy (ASP) die Erfassung und Bewertung des Antiinfektivaverbrauches. Das AVS-System des Robert Koch Institutes (RKI) mit der Charité Berlin steht in Österreich zur Verfügung, ist aber nicht flächendeckend etabliert. Ein einheitliches Erfassungssystem ist in Planung (Nationaler Aktionsplan zur Antibiotikaresistenz, 2021), mit dem Ziel, die Wirksamkeit antimikrobieller Substanzen zu erhalten und Antibiotikaresistenzen nachhaltig zu reduzieren. **Methoden:** Die monatlichen Antibiotikaverbräuche werden in RDD (recommended daily dose) und den Patientenkennzahlen unseres Krankenhauses hochgeladen. Im Zeitraum 2015 bis 2022 wurden die internistischen Abteilungen, gesondert Hämatoonkologie und Infektiologie, die operativen Fächer (Chirurgie, HNO, Urologie, Gynäkologie) sowie Intensivstationen (Nephrologie, Anästhesie, Infektiologie) ausgewertet. Ein österreichweiter Krankenhausvergleich (Spitäler:

ähnliche Bettenanzahl/ äquivalente Fachabteilungen) wurde durchgeführt. Aus den lokalen Resistenzberichten 2015 bis 2022 wurde die Resistenz/ Empfindlichkeit ausgewählter Keime (3 und 4 MRGN, MRSA, Pseudomonas, E. coli) gegenübergestellt. Ergebnisse 1. Die Ergebnisse können in 3 Zeiträume geteilt werden. Präpandemisch (2015 bis 2019) ein rückläufiger Verbrauch, pandemisch ein Tiefpunkt 2021 (41,8 RDD/100 Pflegetage) „postpandemisch" 2022 ein Anstieg (48,8 RDD/100 Pflegetage). An den Schwerpunktfächern zeigt sich ein hoher Anteil an Penicillinen/Beta-Lactamase-Inhibitoren, an den operativen Fächern führend die 2. Generations-Cephalosorine. An den Intensivstationen sind Carbapeneme führend. Bei sinkendem Gesamtverbrauch ist der Anteil der Reserveantibiotika gestiegen. Die internen Abteilungen weisen einen niedrigen Antibiotikaverbrauch auf. 2. Die Daten aus den Resistenzberichten zeigen eine sinkende Ciprofloxacin Resistenz bei E.coli (17%), zeitgleich ist der Fluochinolonverbrauch gefallen. **Diskussion:** Laut S3-Leitlinie haben Antibiotikavisiten, Freigaberegelungen und Anwendungsrestriktionen einzelner Substanzen den meisten Einfluss auf Antiinfektiva-Verschreibungen. Ein AVS stellt ebenso wie der lokale Resistenzbericht Daten zur Verfügung, die klinische Entscheidungen beeinflussen und das ASP-Team auf besondere Abweichungen von Verordnungsroutinen hinweisen können. Conclusio • Monatliche Berechnungen können Trends erkennbar machen. • Auffallende Abweichungen können rasch erkannt und die Indikationen geprüft werden. • Die Verknüpfung mit den lokalen Resistenzdaten kann Therapieentscheidungen erleichtern und Verbrauchsdaten erklären.

STUDIE 11

Availability of Ferritin-bound Iron to Enterobacteriaceae

Clemens M. Gehrer Department of Internal Medicine II, Infectious Diseases, Immunology, Rheumatology, Medical University of Innsbruck, 6020 Innsbruck, Austria | Alexander Hoffmann Department of Internal Medicine II, Infectious Diseases, Immunology, Rheumatology, Medical University of Innsbruck, 6020 Innsbruck, Austria; Christian Doppler Laboratory for Iron Metabolism and Anemia Research, Medical University of Innsbruck, 6020 Innsbruck, Austria | Richard Hilbe Department of Internal Medicine II, Infectious Diseases, Immunology, Rheumatology, Medical University of Innsbruck, 6020 Innsbruck, Austria | Philipp Grubwieser Department of Internal Medicine II, Infectious Diseases, Immunology, Rheumatology, Medical University of Innsbruck, 6020 Innsbruck, Austria | Anna-Maria Mitterstiller Department of Internal Medicine II, Infectious Diseases, Immunology, Rheumatology, Medical University of Innsbruck, 6020 Innsbruck, Austria | Heribert Talasz Biocenter, Institute of Medical Biochemistry, Medical Universitiy of Innsbruck, 6020 Innsbruck, Austria | Ferric C. Fang Department of Laboratory Medicine and Pathology, University of Washington School of Medicine, Seattle, WA 98195-7110, USA; Department of Microbiology, University of Washington School of Medicine, Seattle, WA 98195-7735, USA | Esther G. Meyron-Holtz Laboratory of Molecular Nutrition, Faculty of Biotechnology and Food Engineering, Technion-Israel Institute of Technology, Haifa 32000, Israel | Sarah H. Atkinson Kenya Medical Research Institute (KEMRI), Centre for Geographic Medicine Research Coast, KEMRI-Wellcome Trust Research Programme, Kilifi 80108, Kenya; Centre for Tropical Medicine and Global Health, Nuffield Department of Medicine, University of Oxford, Oxford OX3 7LG, UK; Department of Paediatrics, University of Oxford, Oxford OX3 9DU, UK | Günter Weiss Department of Internal Medicine II, Infectious Diseases, Immunology, Rheumatology, Medical University of Innsbruck, 6020 Innsbruck, Austria; Christian Doppler Laboratory for Iron Metabolism and Anemia Research, Medical University of Innsbruck, 6020 Innsbruck, Austria | Manfred Nairz Department of Internal Medicine II, Infectious Diseases, Immunology, Rheumatology, Medical University of Innsbruck, 6020 Innsbruck, Austria

PMID: 36361875, Int J Mol Sci., 2022 Oct 28

Background: Iron is an essential nutrient for many bacterial pathogens and is necessary for them to achieve their full virulence during infection. This circumstance is exploited by the host, who aims to deprive pathogens from iron. This tug-o-war between the host and pathogens, termed nutritional immunity, is vastly researched. However, the mechanisms regarding the intracellular iron storage protein ferritin are less elucidated. **Methods:** We starved Escherichia coli and Salmonella Typhimurium by culturing them in iron-free medium and subsequently let them grow in media supplemented with ferritin or ionic iron as sole sources. After incubation, we analysed viable cell count and evaluated differential gene expression of iron and oxidative stress associated genes. Furthermore, we investigated different iron uptake mechanisms by using protease inhibitors, superoxide dismutase and mutant strains of Salmonella, deficient in iron uptake, in an effort of to pinpoint the exact mechanisms of bacterial iron acquisition from ferritin. **Results** Growth experiments showed that ferritin-bound iron promotes growth in the tested pathogens. Still, ferritin-bound iron was less available than ionic iron. This could be confirmed analysing the gene expression of Salmonella Typhimurium. Furthermore, mutant strains showed significantly reduced growth when ferritin was used as an iron source in comparison to ionic iron. Proteolytic degradation of ferritin could neither be confirmed or excluded due to the abolishment of iron acquisition of Salmonella by the protease inhibitor AEBSF. Finally, we could show that superoxide dismutase enhances the iron sequestering effect of ferritin in the absence of catecholate siderophores. **Conclusion:** Our findings could show that Salmonella Typhimurium and Escherichia coli are able to directly acquire iron from ferritin, which is facilitated by catecholate siderophores as well as ferrous iron uptake mechanisms. Furthermore, ferritin might represent a greater obstacle for bacterial iron acquisition in vivo, where enterobactin is sequestered by lipocalin-2.

STUDIE 12

Immune response and neutralization capacity of SARS-CoV-2 BA.4/5 convalescence or bivalent booster vaccination against novel BQ.1.1 and BF.7 in serum and saliva

Stefanie Dichtl Institute of Hygiene and Medical Microbiology, Medical University of Innsbruck, Innsbruck, A-6020, Austria | Gabriel Diem Institute of Hygiene and Medical Microbiology, Medical University of Innsbruck, Innsbruck, A-6020, Austria | Viktoria Kozubovski Institute of Hygiene and Medical Microbiology, Medical University of Innsbruck, Innsbruck, A-6020, Austria | Cornelia Lass-Flörl Institute of Hygiene and Medical Microbiology, Medical University of Innsbruck, Innsbruck, A-6020, Austria | Markus Reindl Clinical Department of Neurology, Medical University of Innsbruck, Innsbruck, A-6020, Austria | Oliver T. Keppler Max Von Pettenkofer Institute and Gene Center, Virology, National Reference Center for Retroviruses, Ludwig-Maximilians-University of Munich, Munich, D-80539, Germany | Doris Wilflingseder Institute of Hygiene and Medical Microbiology, Medical University of Innsbruck, Innsbruck, A-6020, Austria | Wilfried Posch Institute of Hygiene and Medical Microbiology, Medical University of Innsbruck, Innsbruck, A-6020, Austria

At the moment, the SARS-CoV-2 Omicron subvariants BF.7 and BQ.1.1 are rapidly emerging all over the world. Here we analyzed the sensitivity of replication competent SARS-CoV-2 Omicron BA.4/5, BQ.1.1 and BF.7 to sera and saliva from triple vaccinated individuals, boosted with an adapted bivalent COVID-19 vaccine or triple vaccinated individuals recovered from Omicron BA.4/5 infection. Analysis of SARS-CoV-2-specific IgGs and IgAs showed an increased serum IgG titers in the four times vaccinated group, while the serum and salivary IgA levels were comparable. Strong serum neutralization against WT and Omicron BA.4/5 was also detected and similar in both cohorts. Serum neutralization against BQ.1.1 and BF.7 was decreased compared to WT and Omicron BA.4/5 but identical in both groups. In contrast, salivary neutralization against BA.4/5 was increased in the BA.4/5-convalescent group compared to the vaccinated group, suggesting that natural infection induces mucosal protection more efficiently than the bivalent booster vaccine. However, salivary neutralizing capacity against all other variants was equal between the groups. Further, we studied personalized protective effects in serum or saliva samples against SARS-CoV-2 infection by using a 3D human respiratory model. To address this, we used serum or saliva, respectively, from individuals of both cohorts with high or low antibody titers and tested the protective effects in Omicron BA.4/5, BQ.1.1 or BF.7-infected primary human airway epithelial cells grown in air-liquid-interface. This personalized diagnostic test also revealed the magnitude of salivary protection, which remained effective across different SARS-CoV-2 even against novel VOCs.

STUDIE 13

A comparison of PCR and β-D-glucan testing for the diagnosis of candidemia

Özlem Koc Max von Pettenkofer-Institut, LMU München | Harald H. Kessler Diagnostic and Research Institute of Hygiene, Microbiology and Environmental Medicine, Medical University of Graz | Martin Hönigl Division of Infectious Diseases, Department of Internal Medicine, Medical University of Graz | Johannes Wagener Department of Clinical Microbiology, School of Medicine, Trinity College Dublin | Sebastian Suerbaum Max von Pettenkofer-Institut, LMU München | Sören Schubert Max von Pettenkofer-Institut, LMU München | Karl Dichtl Diagnostic and Research Institute of Hygiene, Microbiology and Environmental Medicine, Medical University of Graz

Background: Bloodstream infections caused by yeasts of the genus Candida (candidemia) typically occur as nosocomial infections. The incidence has increased over time and now is estimated to be as high as 50 / 100,000 hospital admissions. Candida BSI is characterized by high mortality rates of up to 40 % despite targeted anti-fungal therapy, and causes more than 50,000 deaths every year worldwide. Early and specific diagnosis is pivotal to improve the outcome. However, diagnosis still relies primarily on isolation from blood culture (BC), which is known to suffer from low sensitivity and a long turnaround time. **Patients, materials, and methods:** Serum samples of 103 BC proven cases of candidemia and 46 controls were tested with a Candida specific multiplex PCR (Fungiplex Candida Real-Time PCR; Bruker Daltonik, Germany) and a β-D-glucan (BDG) based serology (Wako β-Glucan Test; Fujifilm Wako Chemicals

Europe, Neuss, Germany). Results: Sensitivities of BDG and PCR testing were 58 % and 33 %. This difference became even more evident in specific patient groups, e.g., ICU patients (60 % vs. 28 %) or patients suffering from Candida albicans BSI (57 % vs. 37 %). Sera were sampled up to one week before BCs. The earlier prior to BC sampling the sera were obtained, the more the PCR sensitivity decreased: 46 % in sera sampled ≤ 2 days before BC vs. 18 % in sera sampled 3-5 days before BC. In sera with even earlier sampling dates, no PCR positive results were obtained. BDG sensitivity proved to be only modestly affected by sampling dates. Specificities were 89 % for BDG and 93 % for PCR testing. **Conclusion:** In this analysis, BDG testing was characterized by higher sensitivity and the option of earlier diagnosis compared to PCR testing. However, BC remains essential, as BDG does not allow for species differentiation.

STUDIE 14

Salmonella Typhimurium Infection Regulates Macrophage PCBP2

Manuel Grander Christian Doppler Laboratory for Iron Metabolism and Anemia Research, Medical University of Innsbruck, 6020 Innsbruck, Austria. | Stefanie Dichtl Institute of Hygiene and Medical Microbiology, Medical University of Innsbruck, 6020 Innsbruck, Austria. | Philipp Grubwieser Department of Internal Medicine II, Medical University of Innsbruck, 6020 Innsbruck, Austria. | Clemens GehrerDepartment of Internal Medicine II, Medical University of Innsbruck, 6020 Innsbruck, Austria. | David Haschka Department of Internal Medicine II, Medical University of Innsbruck, 6020 Innsbruck, Austria. | Günter Weiss Christian Doppler Laboratory for Iron Metabolism and Anemia Research, Medical University of Innsbruck, 6020 Innsbruck, Austria.

Background: Upon infection macrophages tightly regulate their iron homeostasis. This is because iron access serves bacteria to promote virulence and replication. Poly r(C) binding proteins (PCBPs) are critically involved in cellular iron trafficking and thus regulate pathways of iron uptake, metabolism and export. In this study, we explored the importance of PCBP2 for the control of infection with the intracellular pathogen Salmonella Typhimurium (Salmonella) by macrophages. **Methods:** We applied an established in-vitro infection model, in which murine bone-marrow derived macrophages (BMDMs) were infected with Salmonella. Intracellular Salmonella survival was compared between wildtype BMDMs and those that were PCBP2-deficient. In time course experiments, we examined the expression of PCBP2 by Western Blot analysis. To study potential pathogen-dependent effects, we stimulated macrophages with heat-inactivated Salmonella. To determine spatial-temporal distribution of PCBP2, macrophages were infected with fluorescent Salmonella and subsequently PCBP2 expression was analysed by immunofluorescence. **Results:** Colony-forming Salmonella obtained from cell lysates indicate increased bacterial load in PCBP2-disrupted BMDMs, which peaked at 6-9 hours post infection. Accordingly, crucial immune effector pathways show strong upregulation at these time points. Decreased expression of PCBP2 is observed at early phase of infection, which recovers to control levels after 9 hours. Conversely, heat-inactivated Salmonellainduce PCBP2 expression, indicating regulation of PCBP2 by viable bacteria. Spatial-temporal analysis reveals that PCBP2 predominantly localizes to the nucleus, perinuclear regions as well as to the plasma membrane. Strikingly, following infection with fluorescent Salmonella, membrane-associated expression of PCBP2 decreases within 1 hour of infection and recovers after 24 hours.
Conclusion: Our data suggest that Salmonella manipulate PCBP2 regulation to perturb cellular iron metabolism and thus gain access to iron pools. Delineating these iron-scavenging strategies mediated by pathogens will help to guide novel antibiotic interventions.

STUDIE 15

Rapid Emergence of Resistance against Direct Antimicrobial Activity of Avibactam

Michelle Nägeli Beth Israel Deaconess Medical Center & Harvard Medical School, Boston | Shade Rodriguez Brown University, Rhode Island | Abigail Manson Broad Institute of Harvard & MIT, Cambridge | Ashlee Earl Broad Institute of Harvard & MIT, Cambridge | Thea Brennan-Krohn Beth Israel Deaconess Medical Center, Boston Children's Hospital & Harvard Medical School, Boston

Background: The diazabicyclooctane (DBO) beta-lactamase inhibitor avibactam was the first non-beta-lactam beta-lactamase inhibitor approved for use in clinical settings combined with ceftazidime. Three new DBOs, zidebactam, nacubactam, and durlobactam, are currently being developed and have strong direct antimicrobial activity, which is achieved through inhibition of penicillin-binding protein 2 (PBP2). Due to numerous mutational targets involving compensatory mutations that upregulate the stringent response, resistance to PBP2-targeting drugs is known to rapidly appear. We investigated resistance to avibactam as a prototype for novel DBOs. **Methods:** Minimal inhibitory concentrations (MIC) were assessed for 74 strains, of which 92% were carbapenemase producers. Resistance mutation frequency was tested and persistence of resistance was monitored by serial subculture on antibiotic-free media. The fitness of avibactam-resistant cells vs. avibactam-susceptible cells was investigated using a growth fitness assay. Hybrid short- and long-read whole-genome sequencing was carried out on 16 avibactam-resistant E. coli isolates. **Results**: Avibactam showed direct activity against most Enterobacteralesstrains (MIC_{50} = 16 ug/mL). Resistance frequency was high, at $>10^{-6}$ at 8-16X MIC, and was maintained at ≥16X MIC for >10 days of subculture on antibiotic-free media. Avibactam-resistant cells had impaired fitness in a growth assay. Mutations in avibactam-resistant strains were diverse and displayed remarkable overlap with mutations known to cause resistance to other PBP2-targeting drugs, including mutations in tRNA synthetase inhibitors. **Conclusion**: Avibactam had direct antimicrobial activity against most Enterobacterales isolates, and while it is less potent than zidebactam, nacubactam, and durlobactam, it may be an effective surrogate for in vitro study of newer DBOs. Resistance occurred rapidly, persisted in the absence of selective pressure, and displayed a mutational basis resembling that seen in other PBP2-targeting drugs. It will be necessary to evaluate whether newer DBOs exhibit comparable patterns of resistance that could limit their therapeutic value in the future.

STUDIE 16

Elimination durch Diafiltration? Clearance und Eigenschaften verschiedener Antibiotika in einem In-vitro-Hämodiafiltrationsmodell mit Acrylonitril- und Polysulfonmembranen

Klaus Breinbauer Klinik Favoriten | Zoltan Vass Universitätsklinik für Innere Medizin I AKH Wien | Heinz Burgmann Universitätsklinik für Innere Medizin I AKH Wien | Florian Thalhammer Universitätsklinik für Urologie AKH Wien | Matthias Gerhard Vossen Universitätsklinik für Innere Medizin I AKH Wien

Schwerstkranke Patienten leiden häufig an akutem Nierenversagen und benötigen medizinische Hilfe in Form einer kontinuierlichen Nierenersatztherapie (CRRT), wie der kontinuierlichen veno-venösen Hämodiafiltration (CVVHDF). Die Pharmakokinetik eines bestimmten Arzneimittels wird nicht nur durch die gewählte Form der RRT, sondern auch durch das Material und die Größe der Membran beeinflusst. Da die Wirksamkeit der CRRT häufig unterschätzt wird und die Angst vor Toxizität groß ist, werden Antibiotika häufig unterdosiert, was zu unzureichenden Plasmakonzentrationen führen kann. Für eine korrekte Berechnung der Dosis ist es wichtig, die Wechselwirkungen zwischen Membran und Medikament zu kennen. Daher ist es notwendig, Studien durchzuführen, die diese aufzeigen. Ziel dieser Studie war es, die Membranen ST100, ST150, HF1000 und HF1400 aus dem Baxter-Gambro Prismaflex System und ihre Wechselwirkungen mit den Antibiotika Gentamicin, Teicoplanin, Meropenem und Linezolid zu vergleichen. Die verschiedenen Eigenschaften der Membranen sollten durch Probenahmen zu bestimmten Zeitpunkten und die Berechnung der Clearance in einem In-vitro-Ansatz bestimmt werden, wobei ein Modell auf der Grundlage einer Prismaflex-Maschine, Rinderblut und der oben genannten Membranen und Arzneimittel verwendet wurde. Es wurde festgestellt, dass Acrylonitrilfilter bei der Elimination von Gentamicin wesentlich effizienter waren als Polysulfonfilter. Eine mögliche Erklärung hierfür könnte die negative Ladung der ST-Membranen sein, die bewirkt, dass positiv geladene Moleküle wie Aminoglykoside an der Membran adsorbiert werden. Auch die Größe spielte eine messbare Rolle: Die Clearance war umso höher, je größer der Filter war. Bei der Beseitigung von Teicoplanin waren die Polysulfonfilter effizienter als die Acrylonitrilfilter. Auch hier spielte die Größe eine Rolle: je größer der Filter, desto höher die Clearance. Insgesamt stimmen die Ergebnisse gut mit bereits veröffentlichter Literatur überein und bestätigen die Präzision des Modelles. Bei Meropenem wurde je nach Membran bis zu 75% des Wirkstoffes binnen vier Stunden eliminiert, bei Linezolid bis zu 50%. Die Ergebnisse dieser Studie bieten eine Hilfestellung für Dosisanpassungen je nach verwendeter Membran.

STUDIE 17

Prevalence and Molecular Characteristics of Colistin resistant Enterobacterales as part of CARBA-Net Austria 2022

Lucie Matzkies analyse BioLab, National Reference Center for Antimicrobial Resistance (NRZ), Ordensklinikum Linz Elisabethinen, Linz, Austria | Rainer Hartl analyse BioLab, National Reference Center for Antimicrobial Resistance (NRZ), Ordensklinikum Linz Elisabethinen, Linz, Austria | Heidrun Kerschner analyse BioLab, National Reference Center for Antimicrobial Resistance (NRZ), Ordensklinikum Linz Elisabethinen, Linz, Austria | Lucia Berning analyse BioLab, National Reference Center for Antimicrobial Resistance (NRZ), Ordensklinikum Linz Elisabethinen, Linz, Austria | Anna Blaimschein analyse BioLab, National Reference Center for Antimicrobial Resistance (NRZ), Ordensklinikum Linz Elisabethinen, Linz, Austria | Petra Apfalter analyse BioLab, National Reference Center for Antimicrobial Resistance (NRZ), Ordensklinikum Linz Elisabethinen, Linz, Austria

Introduction Colistin resistant Enterobacterales (ColRE) represent a major public-health concern, especially if resistance is plasmid-mediated by mcr-genes and/or isolates are carbapenemase producing (CPE). Based on ECDC recommendations, the NRZ screens all Enterobacterales referred to

the national surveillance system CARBA-Net for colistin resistance. Presented here are the results obtained from all isolates collected in 2022. Methods Two hundred twenty non-intrinsically resistant Enterobacterales with suspected carbapenemase production were screened for phenotypic colistin resistance by broth microdilution (BMD) based on EUCAST breakpoints v12. Mcr-genes were analyzed by an in-house multiplex-PCR and a commercially available microarray. Additionally, ColRE were characterized by whole genome sequencing (WGS) using iSeq-platform. Data were analyzed by Seqsphere+ for determination of resistance-genes (AMR Finder plus) and the cgMLST-type, if available. Results The overall colistin-resistance rate was 8.6 % (n=19). Species distribution of ColRE was as follows: Klebsiella aerogenes (n=2) Klebsiella pneumoniae (n=16) and Enterobacter cloacae complex (n=1). Colistin MICs of ColRE ranged from 4 to >8 mg/l. At least one carbapenemase was confirmed in 80% of ColRE (n=15, table 1). No mcr-genes were confirmed, whereas WGS revealed two chromosomal mutations in the PmrB gene associated with colistin resistance: pmrB_R256G (n=4) and pmrB_T157P (n=2). cgMLST types of K. pneumoniae isolates were different with exception of two isolates, both expressing cgMLST type 7378. Conclusion The determined colistin-resistance rate is comparable to recent years and colistin remains a valuable therapeutic option for infections caused by CPE. Nevertheless, a special focus has to be put on K. pneumoniae, especially if more than one carbapenemase genes are expressed, as ColRE were mainly detected in these organisms. Plasmid-encoded colistin resistance was absent in all isolates but chromosomal mutations were detected in more than one third of ColRE. Further BMD based surveillance of ColRE is needed to warrant detection of epidemiological changes in time.

STUDIE 18

Genomic analysis of Francisella tularensis isolates following arthropod bites in Austria

Florian Heger Austrian Agency for Health and Food Safety | Stefanie Schindler Austrian Agency for Health and Food Safety | Sonja Pleininger Austrian Agency for Health and Food Safety | Mateusz Markowicz Austrian Agency for Health and Food Safety | Marion Blaschitz Austrian Agency for Health and Food Safety Kathrin Lippert Austrian Agency for Health and Food Safety | Peter Hufnagl Austrian Agency for Health and Food Safety | Alexander Indra Paracelsus Medical University of Salzburg

Background: Tularaemia is a zoonotic disease of the northern hemisphere caused by the bacteria F. tularensis. Infection occurs after contact with infected animals, transmission via arthropoid vectors or through contact with contaminated water or soil. National reported cases show an upward trend in Austria (Fig. 1) with outbreaks mainly linked to infected rodents and hares, as well as mosquitos and ticks serving as an arthropod vector. Diagnosis is mainly based on serological findings, whereas isolation and cultivation of F. tularensis succeeds infrequently. Bloodstream infections with F. tularensis are rare in general and systemic infections associated with tick bites are scarce. Therefore, microbiological and genomic data is limited. In our study we conducted a genomic analysis of three F. tularensis isolates related to arthropod bites in Austria.
Methods: Samples from three patients (two positive blood cultures and one ulceral swab), who reported anthropod bites previously, were tested for F. tularensis via Multiplex PCR (Biofire Biothreat Panel). Subspecies determination was performed by real-time PCR. Minimum inhibitory concentrations of antimicrobials were determined by Etest and interpreted according to CLSI guidelines. Samples were whole genome sequenced on a NextSeq 2000 instrument, genomes were assembled by SPAdes version 3.15.2 and analysed by the Jspecies webserver to corroborate real-time PCR species results using TCS calculation. Core-Genome-MLST-analysis was conducted via Seqshpere+.
Results: All three isolates yielded F. tularensis subsp. holarctica. Due to high-level erythromycin resistance, the isolates were assigned to biovar II. Core-Genome-MLST-analysis showed a significant similarity of all three samples differing by only two and three alleles, respectively (Fig. 2).
Conclusion: Tick-borne tularaemia is not only restricted to ulceroglandular manifestations but can also cause systemic infections. Isolates of tularaemia cases following tick bites in Austria show a close genomic relatedness. In order to confidently declare that certain genetic subpopulations are associated with systemic infections, a larger number of isolates and further research are needed.

STUDIE 19

Evaluation of the VITEK 2 AST-N433 card for reliable automated ESBL detection in a real-life setting

Patrick Forstner Diagnostic and Research Institute of Hygiene, Microbiology and Environmental Medicine, Medical University of Graz | Lisa Fuchs Diagnostic and Research Institute of Hygiene, Microbiology and Environmental Medicine, Medical University of Graz | Eva Leitner Diagnostic and Research Institute of Hygiene, Microbiology and Environmental Medicine, Medical University of Graz | Karl Dichtl Diagnostic and Research Institute of Hygiene, Microbiology and Environmental Medicine, Medical University of Graz

Background: Extended spectrum β-lactamases (ESBLs) are enzymes that are able to hydrolyze most penicillins and cephalosporins, including those of the second, third, and fourth generations. Carriers of ESBL genes may phenotypically appear susceptible to cephalosporins in routine susceptibility testing, which can result in treatment failures. This highlights the need for accurate ESBL detection. The aim of the study was to test the new AST-N433 card for reliable ESBL detection. **Methods**: Within 6 weeks, beginning in December 2022, 50 consecutive non-duplicate ESBL isolates and 25 non-ESBL control isolates from a variety of clinical materials were collected in our routine laboratory. All 75 isolates were tested using the automated antibiotic susceptibility testing (AST) system VITEK 2 (bioMérieux, Marcy l'Étoile, France) applying the novel AST-N433 card. Upon occurrence of conflicting results, the measurements were repeated and tested side by side against the combination disk diffusion test and the ESBL gradient test as recommended by EUCAST. **Results:** On initial testing, the VITEK 2 AST-N433 card accurately reported all 50 ESBL isolates to be ESBL positive but only 22 of the 25 controls to be negative. Of those three differing isolates, one result turned positive after repeating the analysis. For the other two isolates the positive ESBL result, as suggested by VITEK 2 testing, was confirmed by additional assays, resulting in concordant results in 74 of 75 isolates. **Conclusion:** This data suggests a high sensitivity of the VITEK 2 AST-N433 card for the identification of ESBL isolates in a real-life setting.

STUDIE 20

Alte Feinde! Neue Waffen? Resistenzlage von toxigenen C. diphtheriae in Österreich

Stefanie Schindler AGES – Österreichische Agentur für Gesundheit und Ernährungssicherheit, Institut für Medizinische Mikrobiologie und Hygiene Wien, Wien, Österreich | Florian Heger AGES – Österreichische Agentur für Gesundheit und Ernährungssicherheit, Institut für Medizinische Mikrobiologie und Hygiene Wien, Wien, Österreich | Mateusz Markowicz AGES – Österreichische Agentur für Gesundheit und Ernährungssicherheit, Institut für Medizinische Mikrobiologie und Hygiene Wien, Wien, Österreich | Astrid Füszl AGES – Österreichische Agentur für Gesundheit und Ernährungssicherheit, Institut für Medizinische Mikrobiologie und Hygiene Wien, Wien, Österreich | Alexander Indra AGES – Österreichische Agentur für Gesundheit und Ernährungssicherheit, Institut für Medizinische Mikrobiologie und Hygiene Wien, Wien, Österreich; Paracelsus Medizinische Privatuniversität, Salzburg, Österreich

Hintergrund: Im Mai 2022 kam es in Österreich erstmalig nach fast drei Jahrzehnten zu einem Fall von respiratorischer Diphtherie. Seither sind die Zahlen von respiratorischer und kutaner Diphtherie in Österreich stark ansteigend (2022: 60 bestätigte Fälle, 11 asymptomatische Keimträger). Ein Überblick über die Resistenzlage ist daher essentiell. **Methoden:** Zur Ermittlung der Resistenzlage erfolgte von allen im Zeitraum von 01.01.2022 bis 30.11.2022 eingesendeten Toxin-produzierenden C.-diphtheriae-Isolaten eine Resistenztestung. Miteinbezogen wurde pro Fall je nur das erste eingesendete Isolat pro Entnahmestelle. Von zehn antimikrobiellen Wirkstoffen (siehe Tabelle 1) wurde die MHK mittels E-Test (bioMerieux SA, France) gemäß Herstellerangaben ermittelt. Die Interpretation erfolgte gemäß EUCAST (Clinical breakpoints v 13.0). **Resultate:** Von 01.01.2022 bis 30.11.2022 wurde 69 Toxin-produzierende C.-diphtheriae-Isolate (von 66 Patient:innen) eingesandt und von diesen eine Resistenztestung durchgeführt, die folgende Ergebnisse brachte: Benzylpenicillin (I: 100 %, R: 0%) Amoxicillin, Linezolid, Rifampicin (je S: 100 %, R: 0 %), Clindamycin (S: 77%, R: 23%), Ciprofloxacin (I: 72%, R: 28%), Doxycyclin (S: 64%, R: 36%), Tetracyclin (S: 62%, R: 38%), Erythromycin (S: 93%, R: 7%), Trimethoprim-Sulfamethoxazol (S: 30%, R: 70%) (Detailergebnisse siehe Tabelle 1 im Anhang). 39 (57 %) der Isolate entstammen Wundabstrichen, 30 (43%) Rachenabstrichen. Von den 66 Patient:innen präsentierten sich 16 (24%) mit respiratorischer, 39 (59%) mit kutaner Diphtherie, eine:r (2%) mit einer kombinierten Symptomatik und zehn (15%) als asymptomatische Keimträger:innen. Von drei Patient:innen wurde je ein Rachen- und ein Wundabstrich analysiert. **Diskussion:** Sowohl für die empirische Therapie als auch für für die postexpositionelle Prophylaxe (PEP) wird der Einsatz von Makroliden und Penicillinen empfohlen. Eine Penicillin-Resistenz wurden bei keinem der Isolate beobachtet, eine Erythromycin-Resistenz hingegen bei 7%. Bei einer Resistenzrate von < 10% können Makrolide daher weiterhin für die empirische Therapie herangezogen werden. Zum Einsatz als PEP soll jedoch das Antibiogramm des Indexfalles berücksichtigt werden. Eine weitere engmaschige Beobachtung der Resistenzlage ist jedenfalls essentiell.

STUDIE 21

Characterizing cross-variant humoral immune response to SARS-CoV-2 Omicron BA.1. variant following natural infection or vaccination with wild-type antigen

Teresa Harthaler Institute of Virology, Medical University of Innsbruck | Maria Institute of Virology, Medical University of Innsbruck | Wegene Borena Insti-

tute of Virology, Medical University of Innsbruck
Introduction: Owing to genetic instability common to most RNA viruses, SARS-CoV-2 has been mutating at a constant pace since its emergence resulting in a number of variants and sub-variants. The majority of the mutations so far have been concentrated on the S1 subdomain of the spike protein enabling various degrees of immune escape. Omicron BA.1. is one of the most immunologically distinct sub-variant with respect to the wild type virus. In this study, we aimed to compare immune response to BA.1. following natural infection versus vaccination with wild type (WT) strain. **Methods:** Samples were obtained approximately 8 months post-pathogen- or vaccine-contact. WT-infection was ascertained by anti S as well as anti N antibody tests. Questionnaire-based and using anti N antibody assay we excluded a history of previous Infection in the vaccinated group. Anti BA.1 IgG antibody was detected using an ELISA-based assay in a fully automated manner. **Results**: We characterized 697 plasma samples originating from n= 340 WT-convalescents and n=357 2-dose vaccinated individuals (BNT162b2). Fifty-five (16.2%) of the WT-convalescent and 294 (82.4%) WT-vaccinated subjects had binding antibodies against the S1 antigens of Omicron BA.1. The geometric mean concentration was 5.7 times higher in the vaccinated group ($p<0.0001$). There was a strong correlation between the concentrations of WT- and BA.1.-specific IgG concentrations ($r=0.88$). Age was weakly yet positively correlated with anti BA.1.1 IgG among convalescents, whereas the correlation was inverse for the vaccinated group (p=sig).

STUDIE 22

Epidemiologische Daten von RSV assoziierten Hospitalisierungen der letzten 7 RSV-Saisons (ARNI study)

Gülsen Sever Yildiz Universitätsklinikum für Kinder- und Jugendheilkunde, Medizinische Universität Graz | Bernhard Resch Universitätsklinikum für Kinder- und Jugendheilkunde, Medizinische Universität Graz

Einleitung: Die RSV-Bronchiolitis ist die häufigste Infektionserkrankung im Säuglingsalter, welche eine Hospitalisierung, besonders bei frühgeborenen Säuglingen und Kleinkinder mit diversen Vorerkrankungen, erfordert. Ziel dieser Studie war es, die Krankheitslast während der letzten 7 RSV-Saisons in Südösterreich zu dokumentieren. **Patienten und Methoden:** Retrospektiv wurden stationäre Aufnahmen von Säuglingen sowie Kindern bis zum 5. Lebensjahr zwischen 01. Oktober 2015 bis 30. April 2022 ausgewertet. Demografische Daten, Vorerkrankungen, Inzidenz, klinischer Schweregrad, Therapieoptionen, Komplikationen und Mortalität der RSV-Infektion sowie Krankenhauskosten wurden dokumentiert. Die Hospitalisierungsrate für RSV im Vergleich zu allen akuten Atemwegserkrankungen (ARI) und zu anderen Krankheiten wurden evaluiert. **Ergebnisse:** Es wurden 976 Säuglinge bzw. Kinder aufgrund einer RSV-Infektion im Studienzeitraum hospitalisiert. 79 % der hospitalisierten Säuglinge waren jünger als 12 Monate, 60 % der Säuglinge wurden während der RSV-Saison geboren. 87 % waren Reifgeborene. Die meisten stationären Aufnahmen waren im Februar (239 Kinder). 59 % der Kinder im 2. Lebensjahr mit schwerer RSV-Infektion hatten eine Grunderkrankungen und eine Frühgeburt. RSV-Hospitalisierungen machten 19 % der Hospitalisierungen aufgrund von ARI bei Kindern ≤ 5 Jahren, 37 % aller ARI <6 Monate, 28 % aller ARI <12 Monate und 6,3 % aller Infektionen <12 Monaten aus. Die Mortalität betrug 0,3 %. Die RSV-bedingten Krankenhauskosten beliefen sich auf etwa 2 Mio. € pro Jahr. **Schlussfolgerung:** Kleinkinder sind unverhältnismäßig stark von RSV betroffen, wobei die Mehrheit der Hospitalisierungen Reifgeborene waren. RSV-Krankenhausaufenthalte machten etwa 1/5 aller Krankenhausaufenthalte aufgrund von Atemwegserkrankungen bei Kindern ≤ 5 Jahren aus und waren mit einer hohen Morbidität und hohen Kosten verbunden. Bei älteren Kindern spielten Frühgeburtlichkeit und Vorerkrankungen eine große Rolle und führten zu vergleichsweise schweren Krankheitsverläufen.

STUDIE 23

N-chlorotaurine, a novel inhaled virucidal antiseptic is highly active against respiratory viruses including SARS-CoV-2 (COVID-19)

Michaela Lackner Medizinische Universität Innsbruck | Annika Rössler Medizinische Universität Innsbruck | André Volland Medizinische Universität Innsbruck | Marlena Nastassja StadtmüllerUniversitätsklinikum Carl Gustav Carus, Dresden | Brigitte Müllauer Medizinische Universität Innsbruck | Zoltan Banki Medizinische Universität Innsbruck | Johannes Ströhle Medizinische Universität Innsbruck | Angela Luttick 360biolabs Pty Ltd, Melbourne | Jennifer Fenner 360biolabs Pty Ltd, Melbourne | Bettina Sarg Medizinische Universität Innsbruck | Leopold Kremser Medizinische Universität Innsbruck | Paul Tone Innovative Biomedical Concepts, Inc., Staten Island, New York | Heribert Stoiber Medizinische Universität Innsbruck | Dorothee von Laer Medizinische Universität Innsbruck | Thorsten Wolff Robert Koch-Institut Berlin | Carsten Schwarz CF Center Westbrandenburg, Potsdam | Markus Nagl Medizinische Universität Innsbruck

Background: N-chlorotaurine is an endogenous antiseptic that can be applied topically as a well-tolerated anti-infective at many body sites including the bronchopulmonary system via inhalation because of its mild activity and good tolerability. In this in-vitro study, we demonstrate the activity of NCT against viruses causing acute respiratory tract infections, i.e. severe acute respiratory syndrome coronavirus 2 (SARS-CoV-2), influenza viruses (H1N1, H1N1pdm, H3N2) and respiratory syncytial virus (long strain). **Methods:** Stock virus was incubated with NCT for different time periods at 37°C. Then, NCT was inactivated with methionine and histidine, and inactivation of the viruses was assessed by plaque assay. In addition, immunostaining and RT-qPCR were done for SARS-CoV-2. Spike protein and 3C-like protease of SARS-CoV-2 were treated with NCT and sites of attack were assessed by mass spectrometry. **Results:** NCT demonstrated broad virucidal activity against all viruses tested. At the clinically applied concentration of 1%, significant inactivation within 1 min (H1N1/pdm), 5 min (H3N2, RSV), 5-15 min (SARS-CoV-2) was found. SARS-CoV-2 variants B.1.1.7 (Alpha) und B.1.351 (Beta) were tested and had similar susceptibility. In the presence of organic proteinaceous material simulating body fluids, this activity was enhanced by transchlorination mechanisms so that significant inactivation of viruses could be achieved within 1 – 5 minutes in all cases. Multiple sites of chlorination and oxidation in NCT-treated spike protein and 3C-like protease were detected by mass spectrometry. **Conclusions:** NCT demonstrated broad-spectrum virucidal activity against respiratory viruses, which is explained by multiple sites of molecular attack. Inhalation of 1.0% NCT as a prophylactic and therapeutic strategy against acute viral respiratory tract infections deserves comprehensive clinical investigation.

STUDIE 24

Der Einsatz von T2MR als Point-of-Care-Test verkürzt die Dauer bis zur suffizienten und gezielten antimikrobiellen Therapie bei Patient:innen mit Blutstrominfektionen

Tamara Seitz 4.Medizinische Abteilung, Klinik Favoriten | Sebastian Baumgartner 4.Medizinische Abteilung, Klinik Favoriten | Alexander Zoufaly 4.Medizinische Abteilung, Klinik Favoriten | Christoph Wenisch 4.Medizinische Abteilung, Klinik Favoriten

Einführung: Eine rasche gezielte Therapie bei Patient:innen mit Blutstrominfektionen ist essentiell für das klinische Outcome. Der momentane Goldstandard – die Blutkultur (BK) – zur Detektion des auslösenden Pathogens geht mit einigen Nachteilen, wie z.B.: die lange Dauer bis Erhalt des Ergebnisses, einher. Im Rahmen dieser Studie wird eine Kultur-unabhängige Methode – das T2Bacteria®Panel des T2MR – evaluiert. T2Bacteria®Panel kann 5 häufige Erreger von Blutstrominfektionen (Enterococcus faecium, Staphylococcus aureus, Klebsiella pneumoniae, Acinetobacter baumanii, Pseudomonas aeruginosa and Escherichia coli) mit hoher Sensitivität in 3-5 Stunden detektieren. **Methode:** Patient:innen mit hochgradigem Verdacht auf Blutstrominfektion werden bei Krankenhausaufnahme in 2 Gruppen randomisiert. Der Gruppe SOC wird als Standard of Care BK zur Diagnostik abgenommen, der Gruppe T2 werden BK abgenommen und ein T2Bacteria®Panel im T2MR durchgeführt. Der/die diensthabende Arzt/Ärztin passt die empirische Therapie entsprechend des Ergebnis von T2Bacteria®Panel bzw. BK an. Ergebnisse: Es werden 44 Patient:innen in die Gruppe SOC und 50 Patient:innen in die Gruppe T2 eingeschlossen. Es gibt keine signifikanten Unterschiede bei den Basisparametern oder klinischen Parametern zwischen den Gruppen. Wie sichtbar in Tabelle 1, wird in der Gruppe T2 in 38% ein Pathogen gefunden, in SOC in 29,5%; der häufigste Erreger ist E. coli. In der T2 Gruppe erfolgt in 20% ein Therapiewechsel (De-Eskalation 50%, Eskalation 50%), nach Erhalt des Ergebnisses von T2Bacteria®Panel oder BK in einer medianen Dauer von 9 Stunden nach Aufnahme. In der SOC Gruppe erfolgt der Therapiewechsel nach Erhalt der BK-Ergebnis in 15,9% nach median 61 Stunden (De-Eskalation 71,4%, Eskalation 28,6%). Eine gezielte Therapie ist in der Gruppe T2 in 32% möglich verglichen zu 20,5% in SOC. Die Zeit bis zur empirischen Therapie ist signifikant kürzer bei der Gruppe T2, wie dargestellt in Abbildung 1. **Zusammenfassung:** Der zusätzliche Einsatz von T2MR führt zu einer häufigeren und früheren suffizienten und gezielten Therapie bei Patient:innen mit BSI.

STUDIE 25

Detection of a knockdown mutation in the voltage-sensitive sodium channel associated with permethrin tolerance in Sarcoptes scabiei var. hominis mites

Katharina Riebenbauer Department of Dermatology, Medical University of Vienna, Vienna, Austria | Kim Purkhauser Department of Dermatology, Medical University of Vienna, Vienna, Austria | Julia Walochnik Institute of Specific Prophylaxis and Tropical Medicine, Center for Pathophysiology, Infectiology and Immunology, Medical University of Vienna, Vienna, Austria | Nikolaus Urban Department of Dermatology, Medical University of Vienna, Vienna, Austria | Philipp Weber Department of Dermatology, Medical University of Vienna, Vienna, Austria | Tanja Stamm Center for Medical Statistics, Informatics and Intelligent Systems, Institute of Outcomes Research, Medical University of Vienna, Vienna, Austria | Alessandra Handisurya Department of Dermatology, Medical University of Vienna, Vienna, Austria

Background: Increasing evidence has sparked a debate on the loss of sensitivity of Sarcoptes scabiei var. hominis mites, the causative agent of scabies, to conventional antiscabietic therapy with permethrin. Mutations in the voltage-sensitive sodium channels (Vssc) were associated with knockdown resistance (kdr) in many arthropods, but have never been identified in Sarcoptes scabiei var. hominis mites. **Methods:** 67 mites were collected from 64 scabies-infested Austrian patients, of whom 85.9% were refractory to prior permethrin-based treatments, and genotyped for the presence of nucleotide polymorphisms in a region of the Vssc, known to be associated with kdr. Information regarding previous antiscabietic therapies, decontamination procedures and possible reinfestations by contacts as well as the response to re-imposed therapies were obtained. Results: Sequence alignment comparisons revealed previously unidentified mutations in the coding region of the Vssc. We identified a novel transversion within the Vssc in 97.0% of the mites, resulting in a non-synonymous substitution from methionine to leucine, a mutation known to confer kdr in other arthropod species. In addition, a synonymous transition was identified in one mite, which otherwise showed a nucleotide sequence identical to the wild-type reference. No major inconsistencies were observed within the previous therapeutic and decontamination procedures, which could have accounted for the observed non-responsiveness. Subsequent cure of infestation was achieved in 65.6% of the participants, predominantly by combination therapies with topical permethrin and systemic ivermectin. However, in 14.6% of the cured cases, permethrin monotherapy sufficed for eradication of scabies, albeit in some cases prolonged exposure was necessary. **Conclusions:** The novel kdr-associated mutation in the Vssc gene has now emerged in Sarcoptes scabiei var. hominis mites. Hence, loss of sensitivity, albeit not complete resistance, to permethrin due to kdr-type resistance may be more prevalent than anticipated and may be decisive for the therapy responsiveness of scabies-infested patients.

STUDIE 26

Development of a graphene field-effect transistor based electronic biosensor for rapid, highly sensitive SARS-CoV-2 RNA detection

Anna Nele Herdina Medical University of Vienna, Division of Clinical Virology, Währinger Gürtel 18-20, 1090 Vienna, Austria | Anil Bozdogan Austrian Institute of Technology, BioSensor Technologies, Giefinggasse 4, 1210 Vienna, Austria | Patrik Aspermair Austrian Institute of Technology, BioSensor Technologies, Giefinggasse 4, 1210 Vienna, Austria | Miriam Klausberger University of Natural Resources and Life Sciences, Institute of Molecular Biotechnology Department of Biotechnology, Muthgasse 18, 1190 Vienna, Austria | Manuel Reithofer University of Natural Resources and Life Sciences, Institute of Molecular Biotechnology Department of Biotechnology, Muthgasse 18, 1190 Vienna, Austria | Julia Schellnegger Medical University of Vienna, Division of Clinical Virology, Währinger Gürtel 18-20, 1090 Vienna, Austria | Robert Strassl Medical University of Vienna, Division of Clinical Virology, Währinger Gürtel 18-20, 1090 Vienna, Austria

Background: The COVID-19 pandemic has highlighted the global need for new diagnostic procedures with the ability to rapidly test multiple relevant infectious parameters. Modified graphene field-effect transistor (gFET) technology can be used as biosensor and could have several advantages compared to established procedures (e.g. time to result (30min), highly scalable direct analysis, small footprint). The aim of the FWF funded collaborative COSENZA project (FWF P 35103-B) is the development of a fast one step multiplexing diagnostic test procedure for the (I) detection of viral nucleic acids (SARS-CoV-2 RNA), (II) discrimination between infectious and non-infectious samples and (III) identification of variant specific mutations. In this interim analysis we present the first results of COSENZA regarding SARS-CoV-2 E-gene detection (I). **Material and Methods:** By now 102 nasopharyngeal swab samples have been tested comparatively to the gold-standard RT-PCR (Roche Cobas 6800). Reverse SARS-CoV-2 E-gene DNA was immobilized on the sensor surface to capture SARS-CoV-2 RNA and effects of specific binding in the presence of SARS-CoV-2 RNA were observed as a Dirac point (VDirac) shift in the transfer characteristics. Statistical analysis was done in MedCalc and OriginLab. **Results:** Dirac point (VDirac) measurements correlated with the RT-PCR Ct values in SARS-CoV-2 positive samples (figure 1, table 1). Mean VDirac shift in RT-PCR positive samples was significantly higher than in negative samples and specificity testing (samples positive for other respiratory viruses). **Conclusions:** The results indicate that the sensitivity and specificity of the device are comparable to RT-PCR for SARS-CoV-2 RNA testing. gFET-based biosensing is a promising technique for rapid, sensitive, portable testing devices for nucleotids and proteins of pathogens.

STUDIE 27

‚Vaccine Hesitancy' am Beispiel der Masernimpfung in Österreich – eine qualitative Studie mit Müttern und Experten

Astrid Erber Department of Epidemiology, Centre for Public Health, Medical University of Vienna, Vienna, Austria | Margerita Moser Unit Medical Anthropology and Global Health, Department of Social and Preventive Medicine, Centre for Public Health, Medical University of Vienna, Vienna, Austria | Karoline Gutkas Unit Medical Anthropology and Global Health, Department of Social and Preventive Medicine, Centre for Public Health, Medical University of Vienna, Vienna, Austria | Ruth Kutalek Unit Medical Anthropology and Global Health, Department of Social and Preventive Medicine, Centre for Public Health, Medical University of Vienna, Vienna, Austria

Masern gehören zu den ansteckendsten Infektionskrankheiten und haben ein hohes Komplikationsrisiko. Der Schutz erfolgt durch einen Impfstoff. Weltweit wird eine zunehmende Zahl von Masernausbrüchen registriert, wobei mangelnde Akzeptanz von Impfstoffen, „Vaccine Hesitancy", einer der Hauptgründe für dieses Scheitern ist. Umfragen zeigen eine sehr impfzögerliche Haltung in Österreich, ähnlich wie in Deutschland und der Schweiz. Wir führten semistrukturierte Interviews mit 12 impfkritischen Müttern in Wien und 12 Experten aus österreichischen Organisationen und Institutionen, die für politische Entscheidungen bezüglich Impfungen oder die Umsetzung nationaler Impfprogramme verantwortlich sind, durch. Die Interviews wurden transkribiert und mit atlas.ti kodiert. Es wurde eine thematische Inhaltsanalyse durchgeführt, wobei die Ergebnisse beider Gruppen verglichen und gegenübergestellt wurden. Die impfkritische Haltung bei Müttern war differenziert. Die Entscheidung über eine Impfung wurde hauptsächlich von der Sorge der Teilnehmer um ihr Kind und ihrer eigenen Intuition bestimmt. Einflussfaktoren waren die Wahrnehmung des Immunsystems, Angst vor Nebenwirkungen von Impfstoffen oder Zusatzstoffen, soziale Isolation und Vertrauen in Ärzte. Die Mehrheit äußerte keine Bedenken wegen einer Masernerkrankung; dies war motiviert durch hohe Hygienestandards, den allgemeinen Gesundheitszustand ihrer Kinder und die insgesamt geringen Infektionszahlen. Die wichtigsten Informationsquellen waren Hausärzte, Familie, Freunde und das Internet. Für die befragten Experten waren die wichtigsten Aspekte, die die Impfentscheidungen beeinflussen, die Fähigkeit zur kritischen Bewertung von Informationen, mediale Berichterstattung über Nebenwirkungen und Krankheitsausbrüche sowie das Wissen des Gesundheitspersonals in Bezug auf Impfungen und das Vertrauen der Patienten in diese; wobei die Kommunikationsfähigkeiten des Gesundheitspersonals und die Aufklärung der Patienten von entscheidender Bedeutung waren. Insgesamt war ein Hauptantriebsfaktor für die „Vaccine Hesitancy" bei der Masernimpfung die allumfassende Angst vor möglichen Impfschäden für Kinder. Kommunikationsbemühungen sollten sich auf die Sicherheit der Impfstoffe über Medien oder persönliche Kanäle konzentrieren. Vom Gesundheitspersonal weitergegebene Informationen sowie das ihm entgegengebrachte Vertrauen spielen eine zentrale Rolle.

Für die Posterausstellung und für die „Posterbegehung" zugelassene Fälle

FALL 1

A Case of Acute Myocarditis due to Monkeypox

Bianca Eder 4. Medizinische Abteilung mit Infektiologie und Tropenmedizin, Klinik Favoriten | Katharina Greber Institut für diagnostische und interventionelle Radiologie, Klinik Favoriten | Silvia Charwat-Resl 5. Medizinische Abteilung mit Kardiologie, Klinik Favoriten | Dominic Philipp Klein 5. Medizinische Abteilung mit Kardiologie, Klinik Favoriten | Erich Pawelka 4. Medizinische Abteilung mit Infektiologie und Tropenmedizin, Klinik Favoriten | Emanuela Friese 4. Medizinische Abteilung mit Infektiologie und Tropenmedizin, Klinik Favoriten | Christoph Wenisch 4. Medizinische Abteilung mit Infektiologie und Tropenmedizin, Klinik Favoriten

A 35 year old, HIV-negative patient under PrEP, presented with 4 ulcerating genital lesions and lymphadenopathy suggestive of monkey pox after unprotected sex with another man 9 days prior. The PCR swab taken from the skin lesions was positive for monkey pox (clade two) and stool samples showed a concomitant infection with Giardia lamblia and Entamoeba histolytica, for which a therapy was established with Metronidazol and Paromomycin. The patient had been vaccinated three times against SARS-CoV-2 and had a history of COVID19 4 months ago. The day of admission, the patient complained of sudden retrosternal chest pain. A rise in temperature up to 39°C and a troponin T dynamic of initially 146 ng/l to > 800 ng/l (reference value <14 ng/l) and a CK-elevation to 400 U/l (reference value <20 – 200 U/L) were detected. Upon an elevated D-Dimer and unspecific ECG changes, a bedside echocardiography did not show any signs of right heart pressure or volume overload. A triple rule out CT excluded pulmonary embolism, aortal dissection and acute coronary syndrome. Consecutive cardiac enzymes were further elevated, the ECG showed ST-elevations in leads II, III, aVF and the follow-up echocardiography revealed a new mildly to moderate-

ly impaired left ventricular ejection fraction of around 45%. Cardiac MRT confirmed the diagnosis of acute myocarditis, however the patient did not consent to endomyocardial biopsy. He was monitored for 10 days, NSAIDs (Non-Steroidal Anti-inflammatory Drugs) were administered, the ECG changes and cardiac enzymes regressed after 2 days, clinical symptoms ceased. The follow up cardiac MRT after 3 months showed complete remission. To our knowledge, this is the first case of Monkeypox related acute myocarditis.

FALL 2
Guns, germs and steel

Francesco Robert Burkert Innere Medizin II, LKI Innsbruck | David Trost Innere Medizin, KH Hochzirl | Andrea Schroll Innere Medizin II, LKI Innsbruck | Günter Weiss Innere Medizin II, LKI Innsbruck | Rosa Bellmann Weiler Innere Medizin II, LKI Innsbruck

A 30-year-old physicist with a passion for powerlifting presented in the neurologic ER with massively debilitating lower back pain. The neurologist detected low-grade fever and slightly elevated CRP and leucocytosis, but after a lumbar spine MRI indicating muscular hypertrophy but excluding spondylodiscitis, the patient was discharged with a diagnosis of lumbago and received symptomatic therapy. While the back pain somewhat subsided, the patient additionally developed severe shoulder pain and high-grade fever during the two following days and presented in the internal medicine ER. Here, laboratory results showed an eightfold increase in CRP as well as thrombocytopenia, and the patient was admitted to the infectious diseases ward. After blood cultures were obtained, empiric antibiotic therapy with doxycycline was started. A PET-Scan showed intense metabolic activity in the right sternoclavicular and left iliosacral joint. Screening for autoimmune disease and serological results remained negative, but blood cultures quickly revealed S. aureus bacteraemia. We changed the antibiotic therapy to Cefazolin and Clindamycin and organised a TEE, which revealed a 2x2mm growth on NCC of the aortic valve. Thus we formulated the diagnosis of a S. aureus endocarditis with extensive septic arthritis. Odontology identified localized periodontitis, the patient reported periodic bleeding wounds due to powerlifting. Intravenous antibiotic therapy was continued for two weeks and converted to dalbavancin at discharge, the patient remained afebrile and repeated blood cultures were negative. The patient reported a slow but constant decrease in joint pain and an increase in mobility at follow-up appointments; he is looking forward to returning to power training at the beginning of 2023. Clinical presentations of endocarditis can be extremely heterogeneous, it is therefore imperative to maintain a high degree of suspicion when confronted with patients affected by otherwise unexplained fever and signs of potential septic embolism.

FALL 3
Meningoenzephalitis nach Tropenaufenthalt

Elisabeth König Klinische Abteilung für Infektiologie, Universitätsklinik für Innere Medizin, Medizinische Universität Graz | Simon Fandler-Höfler Universitätsklinik für Neurologie, Medizinische Universität Graz | Alexander Pichler Universitätsklinik für Neurologie, Medizinische Universität Graz meine Neurologie, LKH-Univ.-Klinikum Graz | Thomas Valentin Klinische Abteilung für Infektiologie, Universitätsklinik für Innere Medizin, Medizinische Universität Graz | Stefanie Wunsch Klinische Abteilung für Infektiologie, Universitätsklinik für Innere Medizin, Medizinische Universität Graz | Robert Krause Klinische Abteilung für Infektiologie, Universitätsklinik für Innere Medizin, Medizinische Universität Graz | Ines Zollner-Schwetz Klinische Abteilung für Infektiologie, Universitätsklinik für Innere Medizin, Medizinische Universität Graz

Ein 25-Jähriger Patient wurde mit Fieber und Krankheitsgefühl in einem peripheren Krankenhaus vorstellig. Der in der Oststeiermark lebende Patient war bis vor 10 Tagen für drei Monate auf Heimaturlaub in Tansania. Nach Ausschluss einer Malaria wurde der Patient mit einer symptomatischen Behandlung nach Hause entlassen. Wegen anhaltender Kopfschmerzen wurde er in der Infektiologie-Ambulanz vorstellig. Serologisch zeigten sich positive Dengue IgG-Antikörper (IgM und NS1 negativ), Blutbild, CRP, Leber-und Nierenparameter und HIV-Screening waren unauffällig. Der Patient wurde mit der Diagnose „St.-p.-Dengue-Infektion" bei gutem Allgemeinzustand erneut entlassen. Tags darauf erfolgte die stationäre Aufnahme auf die neurologische Intensivstation mit hohem Fieber, Kopfschmerzen, Erbrechen und Meningismus. Im Liquor fanden sich 424 Zellen/µl, Glucose 62 mg/dl, Gesamteiweiß 74 mg/dl, Laktat 1.8 mmol/L, laborchemisch neu aufgetreten eine Leukozytose (15 G/L) und ein CRP-Anstieg auf 25 mg/L. CT und MR des Gehirnschädels waren unauffällig. Aufgrund der Meningitis wurde eine empirische Therapie mit Ceftriaxon und Ampicillin eingeleitet. Liquor- und Blutkulturen blieben steril, PCRs auf Meningokokken, Pneumokokken, Listerien, Mykobakterien, Zika, Chikungunya, West-Nil-Virus, Herpes simplex, Adenoviren und Toxoplasma gondii waren negativ. Serologisch ergab sich kein Hinweis auf eine Hantavirusinfektion oder Leptospirose, allerdings zeigten sich hochpositive IgM und IgG-Antikörper gegen FSME im Serum und im Liquor. Mittels Neutralisationstest wurde die FSME Infektion bestätigt. Die Impfanamnese des Patienten bezüglich FSME war negativ. Nach 2-wöchigem Aufenthalt konnte der Patient ohne neurologische Folgeschäden entlassen werden. Bei der Abklärung von erkrankten Tropenrückkehrern sollten differentialdiagnostisch autochthon erworbene Infektionserkrankungen bedacht werden. Ob die nachgewiesenen Dengue-IgG-Antikörper einer Kreuzreaktion oder durchgemachten Infektion entsprechen, ist unklar.

FALL 4
Ein unklarer Halsabszess

Elisabeth König Klinische Abteilung für Infektiologie, Universitätsklinik für Innere Medizin, Medizinische Universität Graz | Marton Magyar 4 Universitätsklinik für Radiologie, Medizinische Universität Graz | Thomas Valentin Klinische Abteilung für Infektiologie, Universitätsklinik für Innere Medizin, Medizinische Universität Graz | Stefanie Wunsch Klinische Abteilung für Infektiologie, Universitätsklinik für Innere Medizin, Medizinische Universität Graz | Robert Krause Klinische Abteilung für Infektiologie, Universitätsklinik für Innere Medizin, Medizinische Universität Graz | Ines Zollner-Schwetz Klinische Abteilung für Infektiologie, Universitätsklinik für Innere Medizin, Medizinische Universität Graz

Ein 25-jähriger Patient wurde mit cervikaler Schwellung und Fieber stationär aufgenommen. Aufgrund eines nephrotischen Syndroms erhielt der Patient halbjährlich Rituximab (zuletzt zwei Wochen vor Aufnahme). Im Aufnahmelabor zeigte sich eine Leukozytose mit 14,5 G/L sowie eine moderate CRP-Erhöhung von 33 (<5mg/L). Im CT kam eine abszedierende cervikale Lymphadenopathie zur Darstellung, welche inzidiert wurde. Unter empirischer Therapie mit Amoxicillin/Clavulansäure plus Metronidazol kam es zur Befundprogredienz, zunehmender Leukozytose (17G/L) und CRP-Anstieg (68mg/L), weshalb auf Piperacillin/Tazobactam umgestellt wurde. Aus dem Abszesspunktat wuchs Staphylococcus epidermidis, woraufhin die Therapie um Linezolid erweitert wurde. In weiterer Folge verschlechterte sich der Allgemeinzustand des Patienten und der Lokalbefunde, so dass eine Revision mit Abszessdrainage notwendig wurde. Im Abstrich wurde neuerlich S.epidermidis nachgewiesen (Linezolid-sensibel). In der Ziehl-Neelsen-Färbung fand sich kein Hinweis auf säurefeste Stäbchen, weiteres Material wurde zum panbakteriellen DNA-Nachweis (16S rRNA) versandt. Wegen weiterer klinischer Verschlechterung erfolgte die kalkulierte Umstellung auf Meropenem und Daptomycin. Auch hierunter weitere Verschlechterung, sodass nach neuerlicher Abszessspaltung Doxycyclin eingeleitet wurde. Darunter fieberte der Patient ab, die Leukozytenzahlen waren rückläufig. Zwischenzeitlich langte das Ergebnis der panbakteriellen DNA-Analyse ein, es fand sich 100% Homologie zu Ureaplasma urealyticum. Der Patient erhielt Moxifloxacin als orale Folgetherapie und es wurde aufgrund des sekundären Immunglobulinmangels eine Substitutionstherapie eingeleitet. Darunter kam es zu einer Besserung und der Patient konnte mit blanden Wundverhältnissen entlassen werden. Ureaplasmen verursachen Infektionen des Urogenitaltrakts. Sie sind mit konventionellen Methoden nicht kultivierbar und aufgrund ihrer fehlenden Zellwand resistent gegen Betalaktam-Antibiotika. In der Literatur sind nur wenige Fälle extraurogenitaler Ureaplasma-Infektion bei Patienten mit Immunglobulinmangel beschrieben.

FALL 5
Protrahierte Hämolyse bei komplizierter Malaria

Sophie Hofer Department für Innere Medizin II (Infektiologie, Immunologie und Tropenmedizin), Universitätsklinik Innsbruck | Francesco Burkert Department für Innere Medizin II (Infektiologie, Immunologie und Tropenmedizin), Universitätsklinik Innsbruck | Andrea Schroll Department für Innere Medizin II (Infektiologie, Immunologie und Tropenmedizin), Universitätsklinik Innsbruck | Günter Weiss Department für Innere Medizin II (Infektiologie, Immunologie und Tropenmedizin), Universitätsklinik Innsbruck | Rosa Bellmann-Weiler Department für Innere Medizin II (Infektiologie, Immunologie und Tropenmedizin), Universitätsklinik Innsbruck

Eine 62-jährige Patientin ohne relevante Vorerkrankungen wird bei komplizierter Malaria tropica nach Uganda-Aufenthalt mit akutem Nierenversagen und Hypotonie an die medizinische Intensivstation aufgenommen. Die Parasitämie mit Pl. falciparum liegt initial bei 11%; es wird umgehend eine Therapie mit Artesunat i.v. eingeleitet. Es besteht eine dtl. Thrombozytopenie (16G/l), der Hb-Wert liegt in den ersten Tagen noch im Normbereich. Bei zunächst nicht ausgeschlossener bakt. Mischinfektion und massiv erhöhtem CRP und PCT wird zudem empirisch Doxycyclin verabreicht, bei protrahiertem Fieber im Verlauf auch Meropenem. Es kommt zu einer Besserung der Nieren- und Leberfunktionsparameter sowie der Thrombozytopenie; die Entzündungsparameter zeigen sich gut rückläufig. Ab Tag 4 sind auch keine Plasmodien mehr nachweisbar. Es zeichnet sich jedoch ab Tag 5 eine rasch zunehmende Anämie mit Hämolysezeichen ab, welche bis zur Entlassung an Tag 20 bei einem Hb von ~7g/dl stabil bleibt. In der ambulanten Nachkontrolle an Tag 30 nach Erstdiagnose zeigt sich der Hb wieder bei 9.3g/dl, anhaltend bestehen Hämolysezeichen (LDH >500U/l, Haptoglobin <10mg/dl, Bilirubin 1.5mg/dl). Dieser Befund wird als eine verzögerte Hämolyse nach Therapie mit Artesunat („PADH" = post Artesunate delayed hemolysis) interpretiert. Diese

kann wenige Tage nach Therapiebeginn bis zu 4 Wochen später auftreten, bevorzugt bei Patienten mit einer hohen initialen Parasitämie. Als primäre Ursache hierfür wird eine verkürzte Lebensdauer der zuvor durch den Mechanismus des „Pitting" in der Milz von Parasiten befreiten Erythrozyten diskutiert. Für gewöhnlich tritt eine spontane Erholung ein, gelegentlich sind Transfusionen notwendig. Differentialdiagnostisch wurde auch eine HLH in Betracht gezogen, die Kriterien wurden laut HLH Score zu >90% erfüllt.

FALL 6
Hautdiphtherie bei einem syrischen Asylwerber

Barbara Ströbele Universitätsklinikum St. Pölten | Ildiko-Julia Pap Universitätsklinikum St. Pölten | Franz Trautinger Universitätsklinikum St. Pölten

Ein 27-jähriger männlicher syrischer Asylwerber wird aufgrund multipler, seit 30 Tagen progredienter, lokal schmerzhafter Läsionen an den Extremitäten in der dermatologischen Ambulanz vorstellig. Er befindet sich in gutem Allgemeinzustand, es bestehen keine systemischen Zeichen einer Infektion. Im Rahmen der klinischen Untersuchung zeigen sich multiple ulzerierte erythematös-livide, teilweise verkrustete bis zu 2 cm große Knoten. Der Patient gibt an, 5 Tage zuvor aus Syrien geflüchtet zu sein und sich dabei in Ungarn an Büschen verletzt zu haben. Es werden Probeexcisionen und mikrobiologische Abstriche aus den Läsionen entnommen. Außerdem wird eine empirische antibiotische Therapie mit Amoxicillin-Clavulansäure eingeleitet. Differentialdiagnostisch werden eine kutane Leishmaniose, eine atypische Mykobakteriose oder eine bakterielle Infektion erwogen. Histologisch und molekularbiologisch kann eine Infektion durch Mycobacterium tuberculosis und atypische Mykobakterien ausgeschlossen werden. Im mikrobiologischen Labor werden aus den Läsionen an den Handgelenken gewonnenen Proben Corynebacterium diphtheriae und Streptococcus pyogenes angezüchtet. Die Identifizierung erfolgt mittels MALDI-TOF MS (Fa. Bruker), Corynebacterium diphteriae mit einem Score von 2,48. In den Proben aus den Läsionen des Fußrückens wird ein PVL-positiver MRSA nachgewiesen. Die antibiotische Therapie wird auf Clindamycin p.o. umgestellt. Die Isolate der Corynebakterien werden zur weiterführenden Untersuchung an die Nationale Referenzzentrale AGES Wien geschickt. Der Stamm wird als Corynebacterium diphteriae ssp. gravis identifiziert Mittels PCR erfolgt ein positiver Toxigennachweis für die Subunits A und B. Der Toxinnachweis mittels ELEK Test ist positiv. Der Patient erscheint nach der Diagnosestellung nicht mehr zum vereinbarten Kontrolltermin und auch die aus der Flüchtlingsunterkunft einberufenen Mitbewohner werden nicht in der Ambulanz vorstellig.

Tabelle zu Fall 6

Empfindlichkeitsprüfung für Corynebacterium diphtheriae		
Substanz	MHK mg/l	Interpretation
Penicillin G	0,25	
Clindamycin	0,5	S
Rifampicin	< 0,002	S
Vancomycin	0,5	S
Ciprofloxacin	0,064	S
Linezolid	0,25	S

FALL 7
Autochthon erworbener zerebraler Abszess durch Rhinocladiella mackenziei

Barbara Ströbele Universitätsklinikum St. Pölten | Ildiko-Julia Pap Universitätsklinikum St. Pölten | Camillo Sherif Universitätsklinikum St. Pölten | Philipp Rechberger Universitätsklinikum St. Pölten | Birgit Willinger Medizinische Universität Wien

Ein 44-jähriger männlicher Patient wird aufgrund von progredienten linksseitig temporal und frontal lokalisierten Kopfschmerzen, Übelkeit, Schwindel und Sehstörungen in der Notfallambulanz vorstellig. Anamnestisch sind eine Leberzhirrose bei st. p. chronischem C2-Abusus, Ösophagus-Varizen und ein st. p. Schädel-Hirn-Trauma vor 15 Jahren bekannt. Bei der klinischen Untersuchung fallen eine Hemianopsie nach rechts, eine Mydriasis der rechten Pupille sowie fehlende Lichtreflexe beider Pupillen auf. Im Schädel-CT zeigt sich eine Raumforderung links okzipital mit perifokalen Ödem. Im MRT wird die Läsion als metastasensuspekt, differentialdiagnostisch als höhergradiger gliöser Tumor beschrieben. In der Staging-CT von Thorax und Abdomen findet sich kein Hinweis auf malignomsuspekte Läsionen oder Lymphknoten. In einer aufgrund neurologischer Verschlechterung neuerlich durchgeführten Schädel-MRT fällt eine Größenprogredienz des bereits beschriebenen Areals auf. Aufgrund des Verlaufs wird die Läsion als Abszess bewertet. Es wird eine Abszesspunktion durchgeführt und das Punktat mikrobiologisch aufgearbeitet. Der Patient erhält eine Kombinationstherapie aus Ceftriaxon, Vancomycin und Metronidazol. Nach einer Woche zeigt sich im mikrobiologischen Labor Wachstum von vorerst nicht näher identifizierbaren schwarzen Schimmelpilzen. Eine Therapie mit Voriconazol wird eigeleitet. Aufgrund neuerlicher klinischer Verschlechterung wird eine osteoplastische Craniotomie mit Abszessexcision durchgeführt und ein großer Teil der Abszesskapsel entfernt. Neuerlich kann ein schwarzer Schimmelpilz angezüchtet werden. Die antimykotische Therapie wird um liposomales Amphotericin B erweitert. Dieses wird aufgrund einer Thrombozytopenie nach einer Woche abgesetzt, eine Monotherapie mit Voriconazol wird weitergeführt. Der Patient wird am 7. postoperativen Tag auf eigenen Wunsch in häusliche Pflege entlassen. Der weitere klinische Verlauf sowie die bildgebenden Verlaufskontrollen sind unauffällig. Der Patient setzt die antimykotische Therapie nach elf Monaten selbstständig ab. Die Schwärzepilze können mittels fungaler Breitspektrum-PCR nicht identifiziert werden. Die Kulturen werden deshalb an das Westerdijk Fungal Biodiversity Instituts (Utrecht, Niederlande) gesendet und dort als Rhinocladiella mackenziei identifiziert

FALL 8
Zwei Infektionen mit Vibrio alginolyticus nach Verletzungen mit Meerwasserkontakt

Barbara Ströbele Universitätsklinikum St. Pölten | Ildiko-Julia Pap Universitätsklinikum St. Pölten | Patrick Platzer Universitätsklinikum St. Pölten | Claudia Kolm Karl Landsteiner Privatuniversität für Gesundheitswissenschaften | Alexander Kirschner Karl Landsteiner Privatuniversität für Gesundheitswissenschaften

Zwei männliche Patienten werden am selben Tag nach Hautverletzungen mit Meerwasserexposition in der unfallchirurgischen Ambulanz vorstellig. Patient A, 10a hat 2 Wochen zuvor bei einem Unfall am Peloponnes eine Schnittverletzung an der Fußsohle erlitten. Im Urlaubsort wurde eine Therapie mit Amoxicillin-Clavulansäure eingeleitet. Zusätzlich erfolgte auch eine operative Versorgung. Klinisch kommt es zu einer kontinuierlichen Verschlechterung der Wundverhältnisse. Nach der Rückkehr wird aus einer in der unfallchirurgischen Ambulanz gewonnenen mikrobiologischen Probe eine Monokultur von Vibrio alginolyticus (Identifizierung mittels MADLI-TOF MS,Fa. Bruker, Score 2,23) angezüchtet. Es erfolgt ein Therapiewechsel auf Azithromycin p.o. für drei Tage, unter der es zur vollständigen Abheilung kommt. Patient B, 79a hat beim Segeln in Kroatien eine oberflächliche Schürfwunde am linken Unterschenkel erlitten, die sich innerhalb eines Tages akut zu einer übelriechenden und stark sezernierenden Wunde entwickelte. Der Patient tritt deshalb umgehend die Rückreise an und sucht die unfallchirurgische Ambulanz auf. Es wird eine antibiotische Therapie mit Amoxicillin-Clavulansäure eingeleitet. Aus dem Abstrichmaterial werden Vibrio alginolyticus (Identifizierung mittels MALDI-TOF MS, Fa. Bruker, Score 1,9) Staphylococcus aureus und Klebsiella pneumoniae angezüchtet. Die antimikrobielle Therapie wird auf eine Kombinationstherapie aus Trimethoprim-Sulfamethoxazol und Ampicillin-Sulbactam i.v. angepasst. Aufgrund der rasch fortschreitenden Wundprogression mit deutlicher Nekrosenbildung sind mehrere chirurgische Eingriffe inklusive VAC-Anlage und Spalthauttransplantation erforderlich. Nach der Entlassung erhält der Patient noch für eine Woche Ciprofloxacin p.o. Zwei Monate nach der Verletzung kommt es zur vollständigen Wundheilung. Beide Isolate werden ergänzend mittels Next Generation Sequencing als V. alginolyticus identifiziert

Tabelle zu Fall 8

Empfindlichkeitsprüfung für Vibrio alginolyticus				
	Patient A		Patient B	
Substanz	MHK mg/l	Interpretation	MHK mg/l	Interpretation
Piperacillin/Tazobactam		S		S
Cefotaxim	0,094	S	0,047	S
Ceftrazidim	0,125	S	0,094	S
Ciprofloxacin	0,094	S	0,006	S
Levofloxacin	0,094	S	0,125	S
Meropenem	0,008	S	0,75	S
Doxycyclin	0,75	S	0,064	S
Azithromycin	1	S	0,75	S
Trimethoprim/Sulfamethoxazol	0,094	S	0,094	S

FALL 9
First description of a systemic Coxsackievirus A9 infection associated with the CD20 monoclonal antibody obinutuzumab

Simrit Khatra Ordensklinikum Linz Elisabethinen,

Linz, Austria | Marija Geroldinger-Simić Ordensklinikum Linz Elisabethinen, Linz, Austria | Rainer Hartl Ordensklinikum Linz Elisabethinen, Linz, Austria | Heidrun Kerschner Ordensklinikum Linz Elisabethinen, Linz, Austria | Monika Redlberger-Fritz 2Zentrum für Virologie, Medizinische Universität Wien, Wien, Austria | Norbert Sepp Ordensklinikum Linz Elisabethinen, Linz, Austria | Petra Apfalter Ordensklinikum Linz Elisabethinen, Linz, Austria

As the availability of immunosuppressive therapies rises and their interaction with the underlying disease, concomitant medication and individual risk factors is complex, it can be difficult to correctly interpret new symptoms. We report the case of a 33-year-old patient who, due to follicular lymphoma, had received 6 cycles of G-CHOP, followed by maintenance therapy with obinutuzumab (GA101), a CD20 monoclonal antibody. Obinutuzumab had to be discontinued after 5 months because the patient developed a fever up to 40°C. Exhaustive diagnostic workup including PET-CT scans, bone-marrow biopsy, PCR analyses of blood and blood cultures had shown no tumor or infectious agents. A clinically diagnosed eosinophilic fasciitis had been treated with corticosteroids, which had led to an intermittent improvement of symptoms (mainly fever, myalgia and a recurring rash). The cachectic patient presented to our hospital 5 months after termination of obinutuzumab and 2 weeks after another corticosteroid therapy (administered because of a new onset hearing loss) in bad clinical condition with headache, still rapidly progressing hearing loss, hepatic impairment, and a flare-up of the fasciitis. Cranial MRI showed normal results, but CSF revealed lymphocytic pleocytosis. Multiplex PCR from CSF was positive for Enterovirus, which was further subtyped as Coxsackievirus A9. Retrospectively this pathogen could also be detected from skin biopsies taken two months prior. The patient was transferred to a neurological department and successfully treated with IVIg. Hearing and vision almost normalized. There are five documented cases of Enterovirus infections associated with obinutuzumab, representing very rare – but possible – life-threatening complication of this therapy. To our knowledge this is the first report of a Coxsackievirus A9 infection associated with obinutuzumab therapy.

Fall 10

Whipple's disease diagnosed in a patient with suspected sarcoidosis

David Totschnig Klinik Favoriten, Infektiologie und Tropenmedizin | Tamara Seitz Klinik Favoriten, Infektiologie und Tropenmedizin | Alexander Zoufaly Klinik Favoriten, Infektiologie und Tropenmedizin | Sabine Hagenauer-Drektraan Klinik Favoriten, Infektiologie und Tropenmedizin | Christoph Wenisch Klinik Favoriten, Infektiologie und Tropenmedizin

This paper presents a case of a 51-year-old patient with chronic diarrhea, weight loss, polyarthralgia, and diffuse lymphadenopathy. Laboratory work-up showed anemia, leukocytosis and thrombocytosis, and increased C-reactive protein (CRP). Due to an inconspicuous differential leukocyte count and lymph node biopsy findings showing granulomatous lymphadenopathy, sarcoidosis was initially suspected. Colonoscopy found no abnormalities and duodenal biopsies showed negative Periodic acid-Schiff stains. However, PCR testing on these biopsies revealed Tropheryma whipplei DNA. Further PCR testing of urine and cerebrospinal fluid also revealed T. whipplei DNA. The patient was treated with ceftriaxone for 2 weeks followed by trimethoprim for a year. A rapid improvement of his symptoms was seen. https://pubmed.ncbi.nlm.nih.gov/33766689/

FALL 11

Treatment of persistent COVID-19 in two B-cell-depleted patients with the monoclonal antibody Sotrovimab

David Totschnig Klinik Favoriten, Infektiologie und Tropenmedizin | Daniel Doberer Klinik Floridsdorf, Pneumologie | Renate Haberl Klinik Floridsdorf, Krankenhaushygiene | Christoph Wenisch Klinik Favoriten, Infektiologie und Tropenmedizin | Arschang Valipour Klinik Floridsdorf, Pneumologie

Background: Patients having undergone B-cell-depletion with anti-CD20-antibodies have a higher risk of mortality, delayed viral clearance and prolonged infection due to severe acute respiratory syndrome coronavirus 2 (SARS-CoV-2). We report two cases of patients with persistent coronavirus disease 2019 (COVID-19) in association with B-cell-depletion that were treated with the monoclonal antibody Sotrovimab. **Case presentation:** Both patients presented with chronic symptoms of COVID-19 such as dyspnea, fatigue, and chest pain. Nasopharyngeal swabs remained positive months after the initial infection with fluctuating cycle threshold (Ct) values around 30. Both patients received a single infusion with the monoclonal SARS-CoV-2 antibody Sotrovimab, which resulted in a rapid improvement of symptoms and inflammation markers as well as negative SARS-CoV-2 swabs. A follow-up after a month showed ongoing improvement of symptoms, persistent negative SARS-CoV-2 swabs, and positive serum antibodies. **Conclusion:** Infusion with the monoclonal SARS-CoV-2 antibody led to rapid improvement in two patients with persistent COVID-19 after B-cell depletion. **Keywords:** Anti-CD20-antibody; B-cell depletion; COVID-19; COVID-19, Coronavirus disease 2019; CoV-2-S-AB, SARS-CoV-2 S protein antibodies; Ct, Cycle threshold; LTOT, Long term oxygen therapy; Monoclonal antibody; PCR, polymerase chain reaction; Persistent COVID-19; SARS-CoV-2; SARS-CoV-2, Severe acute respiratory syndrome coronavirus type2; Sotrovimab; mABs, monoclonal antibodies. https://pubmed.ncbi.nlm.nih.gov/35694274/

FALL 12

Fieber nach Nadelstichverletzung in Äthiopien

David Totschnig Klinik Favoriten, Infektiologie und Tropenmedizin | Hermann Laferl Klinik Favoriten, Infektiologie und Tropenmedizin | Verena Wetzel Klinik Favoriten, Infektiologie und Tropenmedizin | Marianna Traugott Klinik Favoriten, Infektiologie und Tropenmedizin

Eine 18-jährige angehende Medizinstudentin wird 3 Tage nach Rückkehr aus Äthiopien in der Notaufnahme vorstellig. Sie klagt über zunehmende Kopfschmerzen, Fieber, Schüttelfrost, Myalgien, Arthralgien und Diarrhö seit der Rückreise. Sie hat in Äthiopien in einem Krankenhaus gearbeitet und sich dort eine Woche vor Abreise eine Nadelstichverletzung zugezogen. Im Labor zeigt sich eine Thrombopenie von 112 G/L sowie ein CRP von 178 mg/L. Im Blutausstrich zeigen sich zahlreiche extrazelluläre Spirochäten. Eine PCR bestätigt die Verdachtsdiagnose Läuserückfallfieber durch Borrelia recurrentis. Die Übertragung erfolgte wahrscheinlich durch die Nadelstichverletzung; der entsprechende Patient hatte ebenfalls Läuserückfallfieber. Die Patientin erhält 100mg Doxycyclin. 3 Stunden später wird sie tachykard, hypoton, bekommt Schüttelfrost und erbricht. Bei Diagnose einer Jarisch-Hexheimer Reaktion wird sie zur Überwachung auf die Intensivstation transferiert. Ihr Zustand bessert sich mit supportiven Maßnahmen rasch. Sie kann 2 Tage später vollständig genesen aus dem Krankenhaus entlassen werden.

FALL 13

CERAB-Biofilm: Pseudomonas aeruginosa

Lukas Antonitsch LKH Wiener Neustadt | Ronald Gallob LKH Wiener Neustadt

Hintergrund: Der Nachweis von Pseudomonas aeruginosa kann sowohl eine Kontamination als auch eine komplizierte, lebensbedrohliche Infektion anzeigen. Biofilmassoziierte Infektionen nehmen einen besonderen Stellenwert ein und sind mitunter kaum therapierbar. Wir präsentieren einen Fall einer biofilmassoziierten endovaskulären Infektion nach CERAB-Technik (ge**c**overte **e**ndovaskuläre **R**ekonstruktion der **A**orten**b**ifurkation). **Fallpräsentation:** Die bei Aufnahme 68-jährige Patientin mit schwerer pAVK, metabolischem Syndrom, NSTEMI und ACBP in der Anamnese, wurde 02/2019 mittels CERAB-Technik behandelt. In zwei stationären Aufenthalten wegen Parotitis ab 08/2019 erzielten Blutkulturen ein Wachstum von P. aeruginosa. Bei unter Ampicillin/Sulbactam sistierenden Symptomen wurde sie entlassen, nur um 10/2019 erneut fiebernd stationär aufgenommen zu werden. Bei nun klinisch unauffälliger Parotis ergab eine Fokussuche u.a. eine flottierende Auflagerung der Aortenklappe (TTE) und eine Teilthrombosierung des rechten Schenkels der Aortenprothese die seitens Radiologie und Angiologie nicht als Infektzeichen gewertet wurde. Ein vom ABS-Team empfohlenes PET-CT wurde bei vermeintlicher Diagnosesicherung storniert und die Patientin mit antibiogrammgerechter Kombinationstherapie (Ceftazidim/Gentamycin) intravenös behandelt. Nach einigen Wochen zeigte sich in einem Kontroll-TEE aber keine rückläufige Dynamik der Läsion und die Patientin wurde nach Entlassung erneut fiebernd vorstellig. Das nun durchgeführte PET-CT zeigte eine geringe Aktivität im Bereich der CERAB-Prothese. Wir beriefen eine interdisziplinäre Besprechung ein (Kardiologie, Angiologie, Gefäßchirurgie, ABS-Team), wo die Entfernung der Prothese beschlossen wurde. Nach Entfernung, Thrombendarteriektomie (TEA) und zweifacher Perikardpatchplastik unter POP mit Meropenem und Fosfomycin erholte sich die Patientin rasch, sie musste in den kommenden 12 Monaten nie wegen fieberhaften Episoden stationär versorgt werden. Die Kultivierung von Material aus der TEA sowie aus der Prothese nach Sonifikation erzielten ein Wachstum von P. aeruginosa (Sonifikation: >1000KBE/mL).**Fazit:** Eine penible Fokussuche und -sanierung ist insbesondere bei rezidivierenden Nachweisen von biofilmbildenden Erregern wie P. aeruginosa unerlässlich.

FALL 14

A case of ocular candidiasis in a critically patient with negative blood culture

Gernot Müller 2.Med.Abteilung/Klinik Donaustadt

Introduction: Candidemia is a serious complication in critically ill patients. OC complicates approximately 1-15% of candidemia, risk factors are among others indwelling central venous catheters, total parenteral nutrition and broad spectrum antibiotics. Echinocandins are recommended as first line treatment for candidemia, but their intraocular concentration is poor. Routine opthalmologic examination in patients with candidemia is recommended by the IDSA to optimize treatment. In contrary the AAO recommends against routine opthalmoscopy noting that ocular candidiasis is a rare complication. Recommendations for screening for OC are confliciting, on the other hand correct diagnosis has an impact on treatment decisions. **Case presentation:** We report a case of a patient admitted to our ICU-department because of respiratory failure in septic condition. The medical history included COPD, arterial hypertension, adipositas, horseshoe kidney and chronic urinal catheter.

The patient underwent mechanical ventilation and was treated with broad spectrum empiric antibiotics and preemptive Echinocandin, respectively. Subsequent blood cultures for bacteria and fungi taken before start of broad-spectrum antibiotics and Echinocandin showed no growth, but urine-culture repeatedly revealed Candida albicans. Beta-D-glucan levels were measured and rose despite Echinocandin treatment. In a fundoscopic screening for OC we found various retinal infiltrates most consistent with candida chorioretinitis. The therapeutical regimen was adapted to two systemic and one local fungistatic medication, under which opthalmologic results improved. Intraocular fungal foci waned. **Conclusion:** The case highlights the importance of diagnosis and treatment of candidemia in critically ill patients. An opthalmologic consultation is a reasonable practice for detecting Candida sepitcemia in absence of positive blood cultures. In ICU patients we recommend routine opthalmologic examination in patients with candidemia, especially Candida albicans-Candidemia. An elevated Beta-D-glucan level without obvious cause might be a marker for systemic candidiasis without positive blood cultures.

FALL 15

Mehretagen Spondylodiszitis durch Candida albicans bei einer 27-jährigen Patientin nach Lebertransplantation

Dr. Daniela Kresse Universitätsklinik Innsbruck, Innere Medizin II | Priv.-Doz. Dr. Gernot Fritsche Universitätsklinik Innsbruck, Innere Medizin II | Dr. Andrea Vieböck LKH Hochzirl, Innere Medizin | Priv.-Doz. Dr. Sebastian Hartmann, PhD Universitätsklinik Innsbruck, Neurochirurgie | Dr. Wolfgang Sturm Universitätsklinik Innsbruck, Innere Medizin I

Eine 27-jährige Patientin mit Z.n. Lebertransplantation vor 8 Monaten wird aus einem externen Krankenhaus mit Lumbago und der Verdachtsdiagnose Spondylodiszitis auf die Gastroenterologie zur Zweitmeinung zugewiesen, differentialdiagnostisch wurden auch ein Aspergillom oder Osteonekrosen unter Tacrolimus in Betracht gezogen. Es besteht ein über Monate zunehmender chronisch ziehender Rückenschmerz, mit zuletzt attackenartigen stechenden Schmerzen. Als Grunderkrankung bestehen ein Diabetes mellitus Typ 1 und eine kryptogene Leberzirrhose, aufgrund derer die Lebertransplantation erfolgte, welche einen komplikationsreichen postoperativen Verlauf hatte. Bei Übernahme zeigen sich nur leicht erhöhte Entzündungswerte (CRP 0,92mg/dl, PCT 0,13mg/dl), sodass die seit 2 Wochen bestehende Therapie mit Amoxicillin/Clavulansäure abgesetzt wird. Es fällt eine Panzytopenie auf. In der ergänzenden laborchemischen Diagnostik ergibt sich kein Hinweis auf eine immunologische Genese, serologisch und mikrobiologisch gelingt kein Erregernachweis (Brucella-abortus-Serologie, Quantiferontest, Blutkulturen). In der MR-Diagnostik zeigt sich ein entzündliches Bild mit progredienten Veränderungen in der Brustwirbelsäule, Deckplattenfrakturen der Brustwirbelkörper 4 und 5 sowie konstante Wirbelkörperödeme in den Lendenwirbelkörpern 2 bis 5. Im PET-CT sind diese Läsionen glucosehypermetabol. Es lässt sich kein weiterer Infektionsfokus finden. Aufgrund der Gefahr von Wirbelsäuleninstabilität erfolgt die neurochirurgische Versorgung und Probengewinnung mittels minimal invasiver Spondylodese thorakal und lumbal. Nach Erhalt der primären Hygienebefunde eines intraoperativen Abstrichs, mit Nachweis von Candida albicans und Wachstum in der aeroben Kultur, wird die postoperativ begonnene Therapie am Tag 5 um Anidulafungin 100mg 1x täglich erweitert und Cefuroxim empirisch umgestellt auf Meropenem 1g 3x täglich und Vancomycin 1g 2x täglich. Bei alleinigem Nachweis von Candida albicans wird auf eine Monotherapie mit Anidulafungin intravenös und anschließend Fluconazol oral umgestellt. Hierunter kommt es zu einer zunehmenden klinischen Besserung und Mobilisierung der Patientin, die Schmerzmedikation kann schrittweise reduziert werden. Dieser Fall zeigt, dass bei immunsupprimierten Patient:innen, insbesondere nach Lebertransplantation, auch an Candida albicans als seltenen Erreger einer Spondylodiszitis gedacht werden sollte.

FALL 16

Meningitis unter Immunsuppression: Neuroborreliose durch Borrelia miyamotoi

Lisa Kriegl Klinische Abteilung für Infektiologie, Universitätsklinik für Innere Medizin, Medizinische Universität Graz, Österreich und BioTechMed-Graz, Graz, Österreich | Stefanie Wunsch Klinische Abteilung für Infektiologie, Universitätsklinik für Innere Medizin, Medizinische Universität Graz, Österreich | Thomas Gattringer Klinische Abteilung für Neurologie, Medizinische Universität Graz, Österreich und Klinische Abteilung für Neuroradiologie, Vaskuläre und Interventionelle Radiologie, Universitätsklinik für Radiologie, Medizinische Universität Graz | Gregor Gorkiewicz Institut für Pathologie, Medizinische Universität Graz, Österreich | Robert Krause Klinische Abteilung für Infektiologie, Universitätsklinik für Innere Medizin, Medizinische Universität Graz, Österreich und BioTechMed-Graz, Graz, Österreich

Im November 2021 stellte sich ein 80-jähriger Mann mit persistierenden Kopfschmerzen, ohne Besserung auf Analgetika, sowie Licht- und Lärmempfindlichkeit vor. Zusätzlich litt er unter Schwindel, Nackensteifigkeit, Schmerzen in beiden Füßen und Übelkeit. Aufgrund eines follikulären Lymphoms stand er seit über einem Jahr unter Immunsuppression mit Rituximab. Er war fieberfrei und das Routinelabor nicht richtungsweisend. Ein makroskopisch klarer Liquor cerebrospinalis zeigte 110 Leukozyten pro µl, 3,3mmol/l Laktat, 139mg/dl Gesamtprotein, 41mg/dl Glukose und keinen kulturellen Erregernachweis. Zytologisch zeigte sich eine Lymphozyten-dominierende Entzündung mit lymphoplasmozytären Zellformen und dazwischenliegenden reifen Plasmazellen, ohne Anzeichen für ein Malignom. Eine genauere Anamnese ergab rezidivierende Zeckenstiche, einschließlich eines Erythema migrans, jedoch keine intrathekale Borrelia-burgdorferi-spezifischen IgM- oder IgG-Antikörper im Liquor. Bei der Sequenzierung der 16S-ribosomalen-RNA des Liquors wurde jedoch Borrelia miyamatoi nachgewiesen. Unter der laufenden empirischen Therapie mit Ceftriaxon verbesserten sich sowohl die Kopfschmerzen als auch der Allgemeinzustand rasch. Basierend auf einer geringen Anzahl von Daten einschließlich Fallberichten stellt Ceftriaxon die Therapie der Wahl die Neuroborreliose dar.[1,2] Nach 14 Tagen wurde Ceftriaxon beendet und Doxycyclin mit 1x300mg bei 80kg Körpergewicht für eine Gesamttherapiedauer von 5 Wochen gegeben. Bei einer Infektion mit Borrelia miyamotoi handelt es sich um eine fieberhafte Erkrankung, welche über denselben Vektor wie die heimisch weit bekanntere Borrelia-burgdorferi-Infektion übertragen wird. Obwohl es regionale Überschneidungen zwischen Borrelia miyamotoi und Borrelia burgdorferi gibt, ist die erstere bis zu zehnmal seltener und es gibt kaum Informationen über klinische Manifestationen und Diagnostik.[3] Der infektiologische Blick auf immungeschwächte Patient*innen (hier: B-Zell-Depletion), sollte angesichts des breiteren Erregerspektrums erweitert werden. Daher ist es auch wichtig, Lücken in den durchgeführten Tests zu kennen und Diagnoseverfahren neu zu bewerten. In diesem Zusammenhang ist hervorzuheben, dass die meisten Standardserologien bei Verdacht auf Lyme-Borreliose Borrelia miyamotoi nicht umfassen. Panbakterielle PCRs sind, wie in diesem Fall, imstande, diese Lücken zu schließen.

1 doi:10.1056/NEJMoa1209039;
2 doi:10.1016/S0140-6736(13)61644-X;
3 doi:10.3201/eid2010.131583

FALL 17

Ein kryptischer Oberschenkelabszess

Dr. Renate Haberl Klinik Floridsdorf, Konsiliarinfektiologin

Fallbericht: Ein 38-jähriger Mann wird im März 2022 mit einem Oberschenkelabszess rechts lateral (9x4x6cm) und gluteal (4x2,3x2,6cm) an der Chirurgie vorstellig. Diese seien innerhalb weniger Tage plötzlich ohne vorangegangenes Trauma oder intramuskulärer Injektion aufgetreten. Der intraoperative Abstrich zeigt das Wachstum von Cryptococcus neoformans. Anamnestisch war der Patient bis auf eine COVID-19-Infektion im Herbst 2021 immer gesund. Beruflich betreibt er einen Onlinehandel, er hat weder mit Erde noch mit Tieren Kontakt und auch keine Fenstersimse, an denen sich Vögel – insbesondere Tauben – aufhalten. Der HIV-Status ist negativ und auch die Flowzytometrie ist unauffällig. Es besteht keine neurologische Symptomatik. In der PET-CT zeigen sich die sanierten Abszesse sowie eine ausgeprägte hiläre und mediastinale Lymphadenopathie beidseits mit pulmonalen Rundherden sowie kleinfleckige Verdichtungen vor allem subpleural. In der Histologie der EBUS-gezielten Lymphknotenbiopsie gelingt der Nachweis von Cryptococcus neoformans in der Grocott-Färbung. Bei einer Fluconazol-Resistenz wird Voriconazol eingeleitet, nach der Oralisierung gelingt allerdings kein therapeutischer Spiegel, sodass empirisch mit Posaconazol begonnen wird (leider ging das mikrobiologische Material für eine weitere Austestung verloren). Unter dieser Therapie granulieren die tiefen Wunden zufriedenstellend. Im Juni 2022 beklagt der Patient wieder verstärkt trockenen Reizhusten, den er laut eigenen Angaben seit der COVID-19-Infektion habe. Das Kryptokokken-Antigen im Serum ist bereits negativ, im CT-Thorax sieht man einen nahezu unveränderten Befund zu März 2022. Um ein Therapieversagen unter Posaconazol auszuschließen, erfolgte eine erneute Bronchoskopie mit Lymphknotenbiopsie. Histologisch zeigen sich nicht nekrotisierende epitheloidzellige Granulome mit negativer Grocott-Färbung. In Zusammenschau mit dem radiologischen Befund wird die Diagnose einer Sarkoidose gestellt. Eine weitere Organbeteiligung wird ausgeschlossen, eine inhalative Steroidtherapie führt zur Symptombesserung. **Diagnose**: Systemische pulmonale Kryptokokkose mit Oberschenkel- und Glutealabszess bei zugrunde liegender Sarkoidose **Diskussion:** Bei einer Kryptokokkose muss der Patient – insbesondere bei negativem HIV-Status – immer hinsichtlich anderer immunsupprimierender Faktoren (z.B. Malignom/Lymphom, Sarkoidose oder Therapie mit Glukokortikoiden oder Tyrosinkinase-Inhibitoren) exploriert werden.

FALL 18

Bewegungsstörung nach Gastroenteritis

Lukas Neubauer Klinische Abteilung für Allgemeine Pädiatrie, Universitätsklinik für Kinder- und Jugendheilkunde, Medizinische Universität Graz | Heidemarie Pilch Klinische Abteilung für Allgemeine Pädiatrie, Universitätsklinik für Kinder- und Jugendheilkunde, Medizinische Universität Graz | Sabrina Schweintzger Klinische Abteilung für Pädiatrische Kardiologie, Universitätsklinik für Kinder- und Jugendheilkunde, Medizinische Universität Graz | Martin Köstenberger Klinische Abteilung für Pädiatrische Kardiologie, Universitätsklinik für Kin-

der- und Jugendheilkunde, Medizinische Universität Graz | Barbara Plecko-Startinig Klinische Abteilung für Allgemeine Pädiatrie, Universitätsklinik für Kinder- und Jugendheilkunde, Medizinische Universität Graz | Volker Strenger Klinische Abteilung für Allgemeine Pädiatrie, Universitätsklinik für Kinder- und Jugendheilkunde, Medizinische Universität Graz

Wir berichten von einem 8-jährigen, zuvor gesunden Mädchen, welches im Januar 2023 aufgrund seit zwei Wochen zunehmender Kopfschmerzen, motorischer Unruhe, Wesensveränderung, Dysarthrie und schließlich einer unkoordiniert-drehenden Bewegungsstörung an unserer Abteilung vorgestellt wurde. Retrospektiv bestanden seit mehreren Monaten Gelenksschmerzen sowie circa 5 Wochen vor Symptombeginn für zwei Tage Emesis ohne Diarrhoe oder Fieber. Das Mädchen war stets afebril. Im Aufnahmelabor zeigten sich Leukozyten von 7,45 G/L sowie ein CRP von 0,9 mg/L. In einer breiten serologischen Untersuchung (Enterovirus, B. burgdorferi, Adenovirus, EBV, FSME, HSV1/2, VZV) zeigte sich kein Hinweis auf eine akute Infektion. Jedoch war ein durchgeführter Streptokokken-A-Rachenschnelltest positiv, der ASL-Titer betrug 1422mg/L. Eine durchgeführte cerebrale MRT sowie ein EEG waren unauffällig. Aufgrund eines neuaufgetrenen Systolikums wurde eine Echokardiographie durchgeführt, in welcher sich eine moderate bis höhergradige Mitralklappen-Insuffizienz mit hämodynamischer Wirksamkeit zeigte. Somit wird die Diagnose eines akuten rheumatischen Fiebers mit Endokarditis und Chorea minor gestellt. In weiterer Folge erfolgte eine Streptokokkeneradikation mittels Penicillin V für 10 Tage mit anschließender prophylaktischer oraler Penicillin-Therapie für mindestens 10 Jahre. Aufgrund einer deutlichen Beeinträchtigung durch die choreatische Bewegungsstörung erfolgte eine Kortisonstoßtherapie mittels Prednisolon 2mg/kg für 14 Tage mit anschließendem Tapering über 3 Wochen. Die neurologische Symptomatik sistierte bereits innerhalb eines Tages. Diskussion: Beim genannten Fall zeigte sich eine choreatische Bewegungsstörung als Leitsymptom eines rheumatischen Fiebers. Die Chorea minor (Sydenham) ist eine hyperkinetische Bewegungsstörung, welche durch einen unwillkürlichen und unvorhersehbar auftretenden, kontinuierlichen, aber irregulären Fluss von Muskelkontraktionen charakterisiert ist. Sie tritt nach einer Infektion mit β-hämolysierenden Streptokokken der Gruppe A auf. Sie kann isoliert als eigene Entität oder als Bestandteil des rheumatischen Fiebers auftreten. Bemerkenswert am vorliegenden Fall ist – neben der neurologischen Beteiligung – die deutliche kardiale Beteiligung ohne sonstigen Hinweis auf eine systemische Entzündungsreaktion.

FALL 19
Infectiology Combines the Disciplines of Internal Medicine

Stefanie Seiwald Department of Internal Medicine II, Infectious Diseases, Immunology, Rheumatology, Pneumology, Medical University of Innsbruck, 6020 Innsbruck, Austria | Andrea Schroll Department of Internal Medicine II, Infectious Diseases, Immunology, Rheumatology, Pneumology, Medical University of Innsbruck, 6020 Innsbruck, Austria | Sophie Hofer Department of Internal Medicine II, Infectious Diseases, Immunology, Rheumatology, Pneumology, Medical University of Innsbruck, 6020 Innsbruck, Austria | Rosa Bellmann-Weiler Department of Internal Medicine II, Infectious Diseases, Immunology, Rheumatology, Pneumology, Medical University of Innsbruck, 6020 Innsbruck, Austria | Guenter Weiss Department of Internal Medicine II, Infectious Diseases, Immunology, Rheumatology, Pneumology, Medical University of Innsbruck, 6020 Innsbruck, Austria

In August 2022, a 60-year-old woman presented to the emergency department due to a high-fever infection with concomitant arthralgias and abdominalgias in the right upper abdomen. Laboratory chemistry revealed moderately elevated inflammatory parameters as well as elevated cholestasis parameters. However, abdominal ultrasonography showed no pathologies. Due to a significantly reduced general condition, the patient was admitted to the hospital for further diagnostics and treatment. A subsequent CT revealed multiple malignancy-susceptible lymph nodes at the hepatic hilus and in the mediastinum. Due to pronounced adhesions after splenectomy more than 40 years ago, a following surgical diagnostic lymph node sampling had to be performed by upper abdominal laparotomy. Neither histopathological nor FACS analysis showed any evidence of malignancy. Thus, the patient was transferred to the Infectious Diseases Department for further investigation. Positive serology combined with direct detection of the pathogen in plasma finally led to the diagnosis of ehrlichiosis. Suitably, several previous tick bites could be elicited in the anamnesis. After initiation of intravenous anti-infective therapy with doxycycline, the patient showed rapid clinical improvement with sustained absence of fever and normalization of inflammatory and liver parameters. Antibiotic medication was oralized after 6 days. In the course of regular ambulatory follow-up visits, the patient presented continuously free of clinical and laboratory signs of infection. Furthermore, a sonographic control after completed antibiotic therapy showed no longer enlarged lymph nodes at the hepatic hilus. Ehrlichiosis is a tick-borne infection with obligate intracellular bacteria of the family Anaplasmataceae. In addition to asymptomatic courses, an acute febrile symptomatology with accompanying general malaise, cephalea, myalgias, nausea/vomiting, etc. may occur after an incubation period of approximately 7-12 days. In our reported case, we assume a severe course of ehrlichiosis in association with an immunocompromised condition after splenectomy.

FALL 20
The Long-acting Lipoglycopeptide Oritavancin Offers New Options in Soft Tissue Inflammation

Stefanie Seiwald Department of Internal Medicine II, Infectious Diseases, Immunology, Rheumatology, Pneumology, Medical University of Innsbruck, 6020 Innsbruck, Austria | Andrea Schroll Department of Internal Medicine II, Infectious Diseases, Immunology, Rheumatology, Pneumology, Medical University of Innsbruck, 6020 Innsbruck, Austria | Francesco Burkert Department of Internal Medicine II, Infectious Diseases, Immunology, Rheumatology, Pneumology, Medical University of Innsbruck, 6020 Innsbruck, Austria | Sophie Hofer Department of Internal Medicine II, Infectious Diseases, Immunology, Rheumatology, Pneumology, Medical University of Innsbruck, 6020 Innsbruck, Austria | Rosa Bellmann-Weiler Department of Internal Medicine II, Infectious Diseases, Immunology, Rheumatology, Pneumology, Medical University of Innsbruck, 6020 Innsbruck, Austria | Guenter Weiss Department of Internal Medicine II, Infectious Diseases, Immunology, Rheumatology, Pneumology, Medical University of Innsbruck, 6020 Innsbruck, Austria

In January 2022, an 81-year-old male patient presented to the emergency department due to a reduced general condition combined with severe pain in the upper abdomen. Laboratory chemistry showed highly elevated inflammatory parameters. Immediate CT-imaging revealed a mycotic thoracic aortic aneurysm and subsequent PET additionally demonstrated an inflammatory process extending from the aorta and localized in the soft tissues adjacent to the spine. Due to a rapid progression of the aneurysm within several days after inpatient admission, an angiographically assisted stent implantation was performed. Combined anti-infective therapy with fosfomycin and ampicillin/sulbactam only achieved a short-term regression of the inflammatory parameters. Imaging progression of the paraaortic/peri-prosthetic inflammatory retention then additionally required an insertion of a pigtail drain. Subsequently, Staphylococcus aureus was cultured in a collected specimen. Changing the anti-infective therapy to cefazolin and clindamycin led to a sustained clinical improvement and a significant decrease of inflammation parameters. After a three-week hospitalization, the patient could finally be discharged under continued oral therapy with cefalexin and clindamycin. Initially, outpatient monitoring showed a stable clinical and laboratory situation. Also, imaging documented a slow regression of the peri-prosthetic formation. In the further course, however, recurrent febrile episodes with a re-increase of the inflammatory parameters required repeated inpatient readmission. Although, computertomography didn\'t show a new progression of the known process, no alternative focus could be identified either. After several changes of anti-infective therapy, the patient finally received a single shot with oritavancin 1200 mg. Consequently, a sustained clinical absence of infection and a normalization of the inflammation parameters could be observed. Also, PET/CT showed almost complete regression of the peri-prosthetic focus. Oritavancin is a long-acting glycopeptide. Several studies have already demonstrated its safety and efficacy for skin, soft tissue, bone and joint infections as well as for cardiovascular and other complicated infections with multidrug-resistant Gram-positive pathogens.

FALL 21
Progrediente neurologische Verschlechterung bei einer jungen HIV-Patientin

Max Gornicec Klin. Abteilung für Infektiologie, Uniklinikum Graz | Thomas Gattringer Universitäts Klinik für Neurologie, Univ.Klinik Graz | Stefanie Wunsch Klin. Abteilung für Infektiologie, Uniklinikum Graz | Susanne Weingartner-Hoffmann Klin. Abteilung für Infektiologie, Uniklinikum Graz | Elisabeth König Klin. Abteilung für Infektiologie, Uniklinikum Graz | Robert Krause Klin. Abteilung für Infektiologie, Uniklinikum Graz

Eine 34-jährige Patientin, die einige Wochen zuvor mit einer HIV-Infektion im fortgeschrittenen Stadium diagnostiziert worden war (CD4-Zahl bei 9/mcl sowie disseminierte Mycobacterium-avium-Infektion), wurde wegen zunehmender Schwindelsymptomatik und Ataxie in einem externen Krankenhaus vorstellig. In der neurologischen Aufarbeitung fand sich zu diesem Zeitpunkt kein Hinweis auf eine opportunistische Infektion oder intrazerebrale Raumforderungen. Nach Übernahme an die Infektiologie wurde eine neuerliche neurologische Abklärung veranlasst. In Liquor und Blut konnte das Polyomavirus JC nachgewiesen werden und in der zerebralen MRT zeigten sich die für eine progressive multifokale Leukenzephalopathie (PML) typischen Veränderungen (Abb.1). Trotz guten Ansprechens auf die schon zuvor eingeleitete antiretrovirale Therapie kam es nur zu einer unzureichenden Immunrekonstitution. Das neurologische Zustandsbild verschlechterte sich fortlaufend, woraufhin ein Therapieversuch mit Immunglobulinen und G-CSF begonnen wurde. Unter dieser Therapie trat keine Besserung ein, es kam zu einer klinischen Verschlechterung mit schwerem neurologischem Ausfallssyndrom (u.a. Dysarthrie, Schluckstörung, Tetraparese). Daher wurde in weiterer Folge eine

off-label-Therapie mit dem PD-1-Inhibitor Pembrolizumab, welcher in der Onkologie eingesetzt wird um die T-Zell-Antwort zu „boostern", durchgeführt. Unter Pembrolizumab konnte eine klinische Stabilisierung, welche auch bildgebend objektiviert wurde, erreicht werden. Aufgrund einer Autoimmunhämolyse nach der 5.Gabe, konnte diese Therapie nicht fortgeführt werden. Ein Jahr nach der letzten PD-1-Therapie zeigt sich weiterhin ein stabiles neurologisches Zustandsbild, wobei die Patientin auf Unterstützung im Alltag angewiesen ist. Die PML ist eine seltene, oftmals tödliche Erkrankung des ZNS, ausgelöst durch die Reaktivierung des Polyomavirus JC, welches zumeist im Kindes- bzw. Jugendalter erworben wird. Die initiale Infektion ist meist asymptomatisch und bei Immunsuppression kann eine Reaktivierung auftreten. Es existieren keine spezifischen Therapien, das Ziel ist eine Reduktion der Immunsuppression beziehungsweise das Erreichen einer Immunrekonstitution. Es gibt vereinzelte Berichte, in denen eine Therapie mit PD1-Inhibitoren, zu einer Stabilisierung der PML, mitunter auch zu Verbesserung geführt haben. Der Einsatz bei HIV-assoziierter PML wurde bisher kaum untersucht/berichtet.

FALL 22
Disseminated Bacillus Calmette-Guérin (BCG) Infection After Intravesical BCG Therapy

Marlene Prager Klinik Donaustadt- 2. Medizinische Abteilung/Notfallambulanz | Gernot Müller Klinik Donaustadt- 2. Medizinische Abteilung/Notfallambulanz | Rainer Thell Klinik Donaustadt- 2. Medizinische Abteilung/Notfallambulanz | Lisa Kollitsch Klinik Donaustadt- Abteilung f. Urologie u. Andrologie | Martin Marszalek Klinik Donaustadt- Abteilung f. Urologie u. Andrologie | Marton Szell Klinik Donaustadt- 2. Medizinische Abteilung/Notfallambulanz

Case Report: A 55-year-old male patient with no history of immunocompromise was admitted to our urology department for evaluation of recent onset of high fever and generalized weakness. The patient had a previous diagnosis of non-muscle-invading bladder cancer, which was treated 6 months prior to admission with transurethral resection and four rounds of intravesical BCG therapy. Upon admission, laboratory findings revealed elevated transaminase levels and markers of infection. A PET/CT examination indicated pulmonary involvement consistent with miliary tuberculosis. The diagnosis BCGitis was further supported by liver biopsy results showing granulomatous inflammation. The patient was treated with a regimen of isoniazid, rifampicin, ethambutol and corticosteroids, leading to a prompt resolution of symptoms. He was successfully discharged from the hospital five days after initiation of treatment. Background: BCG (Bacillus Calmette-Guérin) is a live, attenuated strain of Mycobacterium bovis and was originally developed as a vaccine for tuberculosis but has since been used in the treatment of superficial bladder cancer. This therapy involves introducing BCG into the bladder to trigger an immune response against the tumor. However, it can result in a severe adverse effect known as disseminated BCG infection (BCGitis), which occurs in 3% to 7% of cases. BCGitis is characterized by high fever and potential organ involvement, leading to severe sepsis and potentially death if not treated promptly. BCGitis should be considered if a patient experiences moderate-to-severe symptoms following BCG treatment. Conclusion: The diagnosis of BCGitis is challenging due to its wide range of symptoms and difficulty in obtaining direct evidence of the bacterium. Also, the absence of reliable indirect diagnostic tests adds to the uncertainty of diagnosis and underreporting of cases. Additionally, the lack of standardized definitions hinders the comparison of past data and planning of future studies.

FALL 23
Patient*innen mit Influenzainfektion an der pädiatrischen Intensivstation der Universitätsklinik für Kinder- und Jugendheilkunde Graz im Zeitraum von 2005–2020.

Magdalena Scherrer Medizinische Universität Graz | Assoz. Prof. Priv.-Doz. Dr.med.univ. Volker Strenger Klin. Abteilung für Allgemeine Pädiatrie, Universitätsklinik für Kinder- und Jugendheilkunde Graz | Dr.med.univ. Christoph Zurl Klin. Abteilung für Allgemeine Pädiatrie, Universitätsklinik für Kinder- und Jugendheilkunde Graz

Einleitung: Vor der SARS-CoV-2 Pandemie erkrankten jedes Jahr rund 5-15% der österreichischen Bevölkerung an der saisonalen Influenza. Alter unter 5 Jahren und Vorerkrankungen gelten als Risikofaktoren für einen schweren Verlauf mit der Notwendigkeit einer stationären oder auch intensivmedizinischen Behandlung.
Patient*innen und Methoden: Über das elektronische Krankenhausinformationssystem des LKH-Universitätsklinikums Graz wurden alle Patient*innen mit ICD Diagnosen J09, J10 oder J11 der Intensivstation der Universitätsklinik für Kinder- und Jugendheilkunde Graz von 2005-2020 detektiert und zur retrospektiven Datenanalyse herangezogen. Es wurden Daten zu Alter, Geschlecht, Aufenthaltsdauer, Vorerkrankungen, Influenza-Typ und Impfstatus erhoben und analysiert. **Ergebnisse:** Insgesamt wurden im Untersuchungszeitraum 58 Patient*innen von 0–20 Jahren mit oder wegen einer Influenzainfektion intensivmedizinisch behandelt (33/58, 56,90% männlich). Bei 35/58 (60,35%) Patient*innen wurde die Influenza-Infektion als Hauptdiagnose zur stationären Aufnahme gelistet. Im Untersuchungszeitraum gab es im Median 2 Fälle pro Saison, mit einem Maximum in der Saison 2019/20 (12/58, 20,69%). Die mediane Aufenthaltsdauer auf der Intensivstation betrug 3 Tage (IQR 4 Tage). Das mediane Alter der Patient*innen zum Zeitpunkt der Aufnahme auf die Intensivstation betrug 3,5 Jahre (IQR 7,0 Jahre, Range: 14 Tage – 20 Jahre).Influenza A war deutlich vorherrschend mit Nachweis bei 48/58 (82,76%) Patient*innen, Influenza B bei 7/58 (12,07%) und Influenza A und B Doppelinfektion bei 3/58 (5,17%) Patient*innen. Bei 23 (39,66%) Patient*innen waren schwerwiegende Vorerkrankungen bekannt, wobei vor allem neurologische Grunderkrankungen vorherrschend waren. Von 28/58 (48,28%) dokumentierten Impfstatus war kein positiver Impfstatus vermerkt. Vier Patient*innen (6,90%) sind in den analysierten 15 Jahren auf der Intensivstation im Rahmen einer Influenza-Infektion verstorben. **Schlussfolgerung/ Diskussion:** Schwere intensivpflichtige oder auch tödliche Influenza–Infektionen betreffen sowohl Patient*innen mit als auch ohne Vorerkrankungen, wobei neurologische Grunderkrankungen am häufigsten beobachtet wurden. Intensivmedizinisch behandelte Kinder und Jugendliche sind vorwiegend ungeimpft. Unsere Daten zeigen, dass Influenza auch bei Kindern und Jugendlichen ohne Vorerkrankungen eine bedrohliche Erkrankung darstellen kann.

FALL 24
Think TB – and sometimes think twice

Sara Omid 4. Medizinische Abteilung – Infektiologie und Tropenmedizin, Klinik Favoriten, Wien | Michael Knappik Abteilung für Atemwegs- und Lungenkrankheiten, Infektions- und Tuberkulosestation, Klinik Penzing, Wien | Marie Breyer Abteilung für Atemwegs- und Lungenkrankheiten, Klinik Penzing, Wien

Wir berichten über einen 47-jährigen Patienten, der bei Verdacht auf TB-Reaktivierung bei St.p. pulmonaler XDR-TB (Behandlung erfolgte von 2013-2015) zur weiteren Abklärung und etwaigen Therapieetablierung an unsere Abteilung transferiert wurde. Eine extern durchgeführte MTB-PCR sowie ZN-Färbung aus dem Sputum hatten ein positives Ergebnis geliefert. Bei Fieber, zunehmender Dyspnoe sowie erhöhten Entzündungsparametern war eine empirische Therapie mit Piperacillin/Tazobactam etabliert worden. Anamnestisch gab der Patient einen Gewichtsverlust von -10kg innerhalb der vergangenen 6 Monate sowie vermehrte Sputumproduktion an, zuletzt auch blutig tingiert. Eine native Computertomographie des Thorax bei vorbekannter Kontrastmittelallergie zeigte in einer großen bullösen Transformation links apikal mehrfach noduläre Auflagerungen mit Verdacht auf sekundäre Besiedelung. Bei hochgradigem Verdacht auf chronisch pulmonale Aspergillose wurde eine serologische Untersuchung durchgeführt, die IgG-Antikörper auf Aspergillus fumigatus waren mit > 1000 U/ml hoch positiv. Eine zielgerichtete Therapie mit Voriconazol wurde etabliert. Im Rahmen des stationären Aufenthaltes war sowohl die TB-PCR als auch die ZN-Färung des Sputums negativ. Eine abermalige Sputumprobe wurde zur weiteren Diagnostik an die AGES weitergeleitet und die dort durchgeführte MTB-PCR ergab ebenfalls ein negatives Ergebnis, jedoch fand sich der Nachweis von Mycobacterium avium complex (MAC). Eine zweite Sputumprobe sicherte die Diagnose einer nichttuberkulösen Mycobateriose. Gemäß den aktuellen Leitlinien zur Therapie von MAC bei kavernöser Lungenerkrankung wäre additiv zur Standardtherapie eine parenterale Therapie mit einem Amikoglykosid indiziert. Da der Patient bereits aufgrund seiner XDR-TB, welche u.a. mit Amikacin behandelt worden war, eine Hyperakusis sowie Tinnitus entwickelt hatte, wurde davon Abstand genommen. Weiters zeigte sich im Resistenzprofil des MAC Amikacin als intermediär sensibel. Es wurde ebenfalls von einer Therapie mit Rifampicin aufgrund der Wechselwirkungen mit Voriconazol abgesehen und eine Therapie mit Azithromycin, Ethambutol sowie Clofazimin etabliert. Unsere Fallvorstellung zeigt die Herausforderungen hinsichtlich Beurteilung einer positiven Sputum-MTB-PCR sowie Therapie und potentielle Resistenzen bei einer Koinfektion mit Aspergillus fumigatus und MAC nach stattgehabter pulmonaler XDR-TB.

FALL 25
Lymphknotenschwellung bei einem 6-jährigen Mädchen nach Türkei-Aufenthalt und Zahninfektion

Christoph Zurl Univ.-Klinik für Kinder-und Jugendheilkunde, LKH-Universitätsklinikum Graz | Harald Haidl Univ.-Klinik für Kinder-und Jugendheilkunde, LKH-Universitätsklinikum Graz | Astrid Ceolotto Klinische Abteilung für Allgemeine Pädiatrie, Univ.-Klinik für Kinder-und Jugendheilkunde, LKH-Universitätsklinikum Graz | Reinhard Domanyi Universitätsklinik für Hals-, Nasen- und Ohrenheilkunde, LKH-Universitätsklinikum Graz | Paolo Gasparella Universitätsklinik für Kinder- und Jugendchirurgie, LKH-Universitätsklinikum Graz | Anja Dutschke Universitätsklinik für Radiologie, LKH-Universitätsklinikum Graz | Volker Strenger Univ.-Klinik für Kinder- und Jugendheilkunde, LKH-Universitätsklinikum Graz

Ein 6-jähriges Mädchen türkischer Eltern wird vorgestellt aufgrund einer seit einigen Wochen bestehenden Lymphknotenschwellung im Bereich des rechten Unterkiefers. Bis auf gelegentlich Schluckbeschwerden gibt die Patientin keine weiteren

Symptome an, insbesondere bestand kein Fieber oder sonstige Infektionszeichen. Es existieren keine Vorerkrankungen und es werden keine Dauermedikamente eingenommen. Anamnestisch lässt sich ein Türkei-Aufenthalt vor einem Monat erheben. Das Labor zeigt eine leichte CRP-Erhöhung (15 mg/L) bei normwertigen Leukozyten. Im Rahmen der initialen Vorstellung erfolgt eine zahnärztliche Abklärung, wo bei akuter apikaler Parodontitis die Extraktion eines Milchzahns im rechten Unterkiefer durchgeführt und eine antiinfektive Therapie mit Amoxicillin/Clavulansäure p.o. begonnen wird. Aufgrund der Progredienz der Lymphknotenschwellung erfolgt eine stationäre Aufnahme zur intravenösen Therapie mit Piperacillin/Tazobactam. Die serologische Untersuchung auf lymphotrope Erreger ist bis auf hoch avide CMV-Antikörper negativ. Die MRT zeigt eine abszedierende Lymphadenitis beidseits mit bis zu 2,5cm großen Einschmelzungsarealen. Vonseiten der HNO wird aufgrund des ausgeprägten Befundes mit anatomischer Nähe zur V. jugularis interna und den Karotiden von einem operativen Vorgehen vorerst Abstand genommen. Ein durchgeführter Tuberkulin-Haut-Test zeigt keinen eindeutigen Befund und der Quantiferontest kann aufgrund einer positiven Negativkontrolle nicht ausgewertet werden. Daher wird ein T-Spot TB Test durchgeführt, welcher negativ ist. Klinisch ist die Patientin stets beschwerdefrei und afebril. Laborchemisch fällt eine leichte AST- und ALT-Erhöhung auf sowie sonographisch eine grenzwertige Hepato-/Splenomegalie auf. Im Verlauf zeigt eine durchgeführte Sonographiekontrolle einen regredienten Befund. Bei jedoch fehlender klinischer Besserung wird neuerlich eine MRT des Halses durchgeführt, wo sich keine Größenänderung zeigt. Daher wird eine operative Materialgewinnung durchgeführt, wo letztendlich Mykobakterium avium kultiviert werden kann. Unter einer laufenden mehrwöchigen, antimykobakterieller Therapie mit Clarithromycin und Ethambutol zeigt sich der Lymphknoten deutlich regredient. Bei Kleinkindern mit Lymphknoteninfektionen müssen stets nicht-tuberkulösen Mycobakterien als Auslöser in Betracht gezogen werden. Eine nicht-invasive Diagnostik steht nicht zu Verfügung, die Therapieoptionen (wait-and-see, antiinfektive Therapie, operative Entfernung) müssen individuell abgewogen werden.

FALL 26
Inguinale Lymphadenopathie – whom to blame? Tierischer oder menschlicher Freund?

Susanne Weingartner- Hofmann UKIM Graz Klinische Abteilung für Infektiologie |Stefanie Wunsch UKIM Graz Klinische Abteilung für Infektiologie | Gregor Gorkiewicz Med. Univ. Graz, Diagnostik & Forschungsinstitut für Pathologie | Stefan Hatzl UKIM Graz, Allgemeine Intensivstation | Max Gornicec UKIM Graz, Klinische Abteilung für Infektiologie | Birgit Sadoghi Universitätsklinik für Dermatologie und Venerologie | Lukas Gulden UKIM Graz, Klin. Abt. f. Gastroenterologie u. Hepatologie | Ines Zollner-Schwetz UKIM Graz, Klinische Abteilung für Infektiologie | Robert Krause UKIM Graz, Klinische Abteilung für Infektiologie

Ein 32-jähriger Patient (MSM) wurde vor rund 3 Monaten bei V.a. bakterieller Lymphadenitis inguinal nach Rasurverletzung in einem peripheren Krankenhaus 1 Woche mit Amoxicillin/Clavulansäure therapiert. Hierunter war die Lymphadenopathie regredient, nach Absetzen der AB Therapie aber erneut zunehmend. Wegen der seit 3 Monaten bestehenden schmerzhaften inguinalen Lymphadenopathie beidseits (rechts >links) sowie zusätzlich seit einigen Tagen bestehender Fieberschübe (bis 41,5°C) und Nachtschweiß wurde der Patient an der medizinischen Notaufnahme vorstellig. Das CRP war 34,9mg/L (bis 5mg/L), restliche Laboruntersuchungen unauffällig. Der Patient hat eine Katze als Haustier, Kratzer waren ihm nicht erinnerlich. Bei V.a. infektiöse Lymphadenopathie durch Bartonella henselaeDDx STD-assoziiert, wurde der Patient stationär aufgenommen und eine Therapie mit Azithromycin eingeleitet. Antikörper-Untersuchungen auf HIV, Lues, HSV, CMV, EBV, Toxoplasma gondii, Coxsackieviren, STD-PCRs inkl. Chlamydia trachomatis und Neisseria gonorrhoe aus Urethralabstrich, sowie die Gonokokken-Kultur und ein Quantiferon-Test waren negativ. Die Bartonellahenselae-Serologie war positiv (IgG 1: 256), sodass von einer Lymphadenitis im Rahmen einer Bartonella henselae Infektion ausgegangen wurde. Unter der eingeleiteten Therapie mit Azithromycin sistierte das Fieber und die Entzündungsparameter waren rückläufig. Diskordant hierzu zeigte sich jedoch eine progrediente einseitige inguinale Lymphknotenschwellung rechts mit computertomographischem Verdacht auf partielle Einschmelzung und Abszessformation, sodass eine Lymphknotenexstirpation erfolgte. In der Histologie zeigten sich entzündliche Veränderungen, mittels 16S rRNA PCR und Sequenzierung aus dem Lymphknoten konnte DNA von Chlamydia trachomatis nachgewiesen werden, sodass bei nun vorliegender Diagnose eines Lymphogranuloma venereum eine insgesamt 21-tägige Doxycyclin-Therapie erfolgte. Dieser Fall zeigt den hohen Stellenwert molekularer Breitspektrumerregerdiagnostik (hier: NGS Panbakterielle PCR) bei ätiologisch unklaren Infektionskrankheiten, insbesondere bei Patient*innen unter einer laufenden antiinfektiven Therapie. Die Relevanz des deutlich erhöhten Bartonellen-Titers bleibt unklar.

FALL 27
Lungenraumforderung unbekannter Ursache

Heimo Lagler Medizinische Universität Wien, Universitätsklinik für Innere Medizin I, Klinische Abteilung für Infektionen und Tropenmedizin, Wien, Österreich

Wir berichten über einen 71-jährigen männlichen Patienten der aufgrund von rezidivierendem Husten den Hausarzt aufsuchte. Bei dem Landwirt aus Niederösterreich waren schon Hypertonie, COPD, pAVK, BPH sowie eine Cholezystolithiasis und Nephrolithiasis bekannt. Es zeigte sich ein unauffälliges Lungenröntgen, die weiterführende CT-Untersuchung des Thorax ergab einen 2 cm großen Rundherd im rechten Oberlappen mit V.a. SBL. Im Zuge des Stagings waren ein weiterer 7,5 cm großer Tumor in der rechten Nebennierenrinde (NNR) mit infiltrativem Wachstum in das angrenzende Lebersegment (VII) und suspekte LK paraaortal auffällig. Es bestand der hochgradige Verdacht auf ein Nebennierenrindenkarzinom jedoch ohne Hormonproduktion. Eine CT-gezielte Biopsie der Rundherde in der Lunge zeigte histologisch eine chronische Entzündung mit Fibrose und Anteilen eines nekrotisierenden Granuloms. Eine Abklärung bezüglich Tuberkulose (ZN-Färbung, TBC-PCR der histologischen Probe, Sputum auf ZN/PCR und Kultur) waren alle auf TBC negativ. Im Tumorboard wurde aufgrund der eindeutigen Bildgebung ein hochgradig maligner NNR-Tumor diagnostiziert. Deshalb wurde von einer Biopsie Abstand genommen und gleich eine Adrenalektomie rechts mit atypischer Leberteilresektion und Vena-cava-Teilresektion durchgeführt. Während der OP war auffällig, dass es sich um ein untypisch festes kleinzystisch-schwammiges Tumorgewebe handelt. Die Histologie zeigte in allen Proben der NNR, Leber und LK das Bild einer Echinococcus-multilocularis-wInfektion. Diese wurde durch eine erregerspezifische-PCR bestätigt. Die alveoläre Echinokokkose wurde ab dem Zeitpunkt der Diagnose mit 400 mg Albendazol 2x/Tag mit fettreicher Nahrung und laufendem „therapeutic drug monitoring" sowie Laborkontrollen (Leberwerte und Blutbild) therapiert. Ein PET/CT 2 Jahre nach OP zeigte keine aktiven Herde, weshalb die Albendazol-Therapie zum frühestmöglichen Zeitpunkt beendet werden konnte. Der Patient steht 10 Jahre nach OP unter regelmäßiger Kontrolle zum Ausschluss eines Rezidivs der alveolären Echinokokkose.

Hauptsponsor

MSD

Nebensponsoren

MENARINI
Pfizer
SHIONOGI
Takeda
valneva

Weitere Sponsoren

altona DIAGNOSTICS
Angelini Pharma
ASTRO PHARMA
AstraZeneca
Axonlab
BD
BIOMEDICA
BIOMÉRIEUX
Cepheid A better way.
DiaSorin
Gebro Pharma
GILEAD Creating Possible
gsk
IVD JHL-MICHELIN
janssen PHARMACEUTICAL COMPANIES OF Johnson & Johnson
LABIRAUM Friedrich Glanz GmbH
lumiraDx
Molzym
mundipharma
rokitan
QIAGEN
QUIDEL
Roche
Spindiag
STEADYTEMP®
teva

Stand: 8.3.2023